

## Eficacia del uso combinado de lidocaína y fenilefrina como midriáticos intracamerales en la cirugía de catarata

Efficacy of the combined use of lidocaine and phenylephrine as intracameral mydriatics in cataract surgery

Yoriel Cuan Aguilar<sup>1\*</sup> <https://orcid.org/0000-0002-3617-7313>

Eric Montero Díaz<sup>1</sup> <https://orcid.org/0000-0001-8584-7769>

Yaumary Bauza Fortunato<sup>1</sup> <https://orcid.org/0000-0002-7133-0352>

Katia M. Trujillo Fonseca<sup>1</sup> <https://orcid.org/0000-0003-1487-9370>

Raúl Barroso Lorenzo<sup>1</sup> <https://orcid.org/0000-0002-7926-7810>

Marieta Gutiérrez Castillo<sup>1</sup> <https://orcid.org/0000-0001-9736-5345>

<sup>1</sup>Instituto Cubano de Oftalmología “Ramón Pando Ferrer”. La Habana, Cuba.

\*Autor para la correspondencia: [yoriel.cuan@infomed.sld.cu](mailto:yoriel.cuan@infomed.sld.cu)

### RESUMEN

**Objetivo:** Evaluar la eficacia de una combinación de lidocaína 2 % y fenilefrina 1 % administrada intracameramente para provocar midriasis intraoperatoria en la cirugía de catarata.

**Métodos:** Realizamos un estudio prospectivo, comparativo, de serie de casos en 70 ojos de igual número de pacientes quienes fueron sometidos a cirugía de catarata mediante facoemulsificación con implante de lente intraocular, en el Instituto Cubano de Oftalmología “Ramón Pando Ferrer” entre septiembre del año 2017 y febrero de 2018. 35 pacientes fueron dilatados con una combinación de fenilefrina y lidocaína inyectada en la cámara anterior justo antes de la cirugía (grupo midriáticos intracamerales) y otros 35 ojos se dilataron con un colirio midriático como se realiza cotidianamente y de manera tradicional (grupo midriáticos tópicos). La eficacia se evaluó mediante la medición del diámetro pupilar (pupilometría) realizada con un compás quirúrgico en diferentes momentos de la cirugía en ambos grupos de estudio. Los resultados de ambos grupos se compararon entre sí.

**Resultados:** En ambos grupos de pacientes se lograron diámetros pupilares superiores a los 7 mm justo antes de la capsulorrexia, aunque fueron ligeramente mayor en el grupo midriáticos tópicos (8,17 vs. 7,55 mm). En las mediciones posteriores todas las pupilometrías del grupo midriáticos intracamerales fueron superiores y se mantuvieron por encima de los 7 mm, mientras las del grupo midriáticos tópicos sufrieron una reducción paulatina hasta el final de la cirugía (5,68 mm).

**Conclusiones:** La combinación de lidocaína más fenilefrina aplicada de manera intracameral es efectiva para provocar una midriasis adecuada y mantenida durante la cirugía de catarata.

**Palabras clave:** Midriasis preoperatoria; midriasis intracameral; cirugía de catarata.

## ABSTRACT

**Objective:** Evaluate the efficacy of the combination 2% lidocaine / 1% phenylephrine administered intracamerally to achieve intraoperative mydriasis in cataract surgery.

**Methods:** A prospective comparative study was conducted of a case series of 70 patients (70 eyes) who underwent cataract surgery by phacoemulsification with intraocular lens implantation at Ramón Pando Ferrer Cuban Institute of Ophthalmology from September 2017 to February 2018. Of the total eyes, 35 were dilated with a combination of phenylephrine and lidocaine injected into the anterior chamber just before surgery (MIC group), whereas the remaining 35 were dilated with mydriatic eye drops in the habitual traditional manner (MT group). Efficacy was evaluated in the two study groups measuring the pupil diameter (pupillometry) with a surgical compass at several moments during the surgery. The results for each group were compared.

**Results:** In both groups patients achieved pupil diameters above 7 mm just before capsulorhexis, though values were slightly higher in the MT group (8.17 vs. 7.55 mm). Later measurement showed that in the MIC group all pupilometries were higher, remaining above 7 mm, whereas in the MT group they underwent gradual reduction until the end of surgery (5.68 mm).

**Conclusions:** The combination of lidocaine and phenylephrine administered intracamerally is effective to achieve appropriate, sustained mydriasis during cataract surgery.

**Key words:** Preoperative mydriasis; intracameral mydriasis; cataract surgery.

Recibido: 22/09/2019

Aceptado: 28/01/2020

## Introducción

Una pupila con una dilatación adecuada y mantenida hasta el final de la cirugía de catarata es un requisito indispensable para lograr con éxito resultados quirúrgicos y visuales satisfactorios, aun con las técnicas más modernas como la facoemulsificación y el implante de un lente intraocular.<sup>(1,2)</sup>

Todos los cirujanos conocen que una pupila pequeña hace a la cirugía de catarata más desafiante desde el punto de vista técnico y aumenta el riesgo de complicaciones quirúrgicas como desgarros capsulares, desplazamiento del cristalino, retención de fragmentos cristalinos, lesiones traumáticas al iris, inflamación posoperatoria o pérdida del vítreo.<sup>(3,4,5,6,7,8,9,10)</sup> En este sentido, se plantea que por cada 1,0 mm de reducción en el tamaño de la pupila, las complicaciones intraoperatorias aumentan el doble.<sup>(5)</sup>

Habitualmente y de manera tradicional la dilatación pupilar se logra con el uso de midriáticos tópicos (colirios) como la fenilefrina, el ciclopentolato, la tropicamida por separado o en combinación,<sup>(2,10)</sup> aun cuando no está exenta de inconvenientes para el paciente y para el equipo de médicos y paramédicos.<sup>(11,12,13)</sup>

Nuestro país no es la excepción y se utilizan los midriáticos tópicos de manera generalizada y rutinaria para inducir la midriasis necesaria en la cirugía de catarata, aunque con frecuencia hemos observado que esta midriasis tópica tiene poca duración y es insuficiente para lograr y mantener una midriasis adecuada durante el acto quirúrgico.

Con estos antecedentes nos propusimos en el presente estudio evaluar la eficacia de una combinación de lidocaína 2 % y fenilefrina 1 % administrada intracameramente para provocar midriasis intraoperatoria en la cirugía de catarata.

## Métodos

Realizamos un estudio prospectivo, comparativo de serie de casos, en 70 ojos de igual número de pacientes quienes fueron sometidos a cirugía de catarata mediante facoemulsificación con implante de lente intraocular (LIO), en el Centro de Microcirugía

Ocular del Instituto Cubano de Oftalmología “Ramón Pando Ferrer” entre septiembre del año 2017 y febrero de 2018.

Se excluyeron del estudio aquellos pacientes que tenían una o varias de las siguientes condiciones: antecedentes de otra enfermedad oftalmológica y/o trauma ocular, dilatación inadecuada en exámenes previos, diámetro pupilar en midriasis medicamentosa menor de 7 mm en la consulta preoperatoria e inconformidad de participar en la investigación.

De los pacientes incluidos en el estudio, se conformaron dos grupos de 35 pacientes cada uno, dependiendo del método de dilatación empleado en cada paciente, con el fin de comparar los resultados entre sí. Los pacientes que se dilataron la pupila mediante el método convencional, lo hicieron con midriáticos tópicos (MT), como se hace de rutina, con colirio de fenilefrina 10 % + tropicamida 1 % (Quimefa, Cuba) y conformaron el Grupo MT. Los pacientes que se dilataron la pupila mediante medicamentos con efecto midriático aplicados directamente en la cámara anterior del ojo conformaron el otro grupo denominado grupo midriáticos intracamerales (MIC). Estos medicamentos fueron la lidocaína 2 % SP (Quimefa, Cuba) y la fenilefrina 1 % (Laboratorios AICA, Cuba). Ambos medicamentos de producción nacional se encuentran libres de sustancias preservantes y estabilizadoras.

A los pacientes incluidos en el estudio se les practicó un examen oftalmológico completo, el cual incluyó anamnesis, examen del segmento anterior con lámpara de hendidura, oftalmoscopia directa del fondo de ojo, agudeza visual sin corrección, refracción manifiesta con la mejor agudeza visual corregida y neumotimetría. Se realizó la pupilometría (medición del diámetro pupilar) sin dilatar y bajo dilatación farmacológica 30 minutos después de la aplicación de la última gota del colirio, utilizando un compás quirúrgico, a través de la lámpara de hendidura. La dilatación pupilar se realizó mediante instilación de colirio de fenilefrina 10 % + tropicamida 1 % (Quimefa, Cuba).

La exclusión de los pacientes con pupilometría menor de 7 mm en la consulta preoperatoria garantizó que todos los casos incluidos en la investigación dilataran bien y el estudio estuviera libre de falsos negativos. Además, se realizaron los exámenes necesarios para el cálculo de la potencia del LIO a implantar.

Los pacientes del Grupo MT se dilataron la pupila con colirio de fenilefrina 10 % + tropicamida 1 %: 1 gota cada 15 o 20 minutos, 3 dosis antes de la cirugía, mientras que los pacientes incluidos en el Grupo MIC no usaron midriáticos tópicos preoperatorios.

A ambos grupos se les aplicó clorhidrato de tetracaína (Quimefa, Cuba) como anestesia tópica 3 minutos antes del procedimiento quirúrgico y se aplicó yodo povidona 10 % en la piel de los párpados y periocular y yodo povidona 5 % en los fondos de sacos conjuntivales.

Además, se inyectó en la cámara anterior 0,2 mL de lidocaína 2 % SP inmediatamente después de realizar las paracentesis como anestésico local. Estos procedimientos se realizan de manera tradicional y cotidiana en nuestro centro.

A los pacientes del Grupo MIC, 30 segundos después de haber inyectado lidocaína 2 % SP, se procedió a inyectar 0,5 mL de fenilefrina 1 % sin dilución directamente en la cámara anterior del ojo (intracameral), el cual permaneció también durante 30 segundos más en su interior, con la luz del microscopio apagada y la paracentesis de acceso a la cámara anterior bloqueada con la cánula de la inyección (técnica que se empleó con el objetivo de evitar la menor salida posible de medicamento).

Todas las cirugías se realizaron por el mismo cirujano, con una incisión principal y 2 incisiones complementarias (paracentesis) en córnea clara. Se usó como viscoelástico, en todos los casos, hialuronato de sodio 1,4 % (Hiluron™1,4 %), con técnicas de facoemulsificación en dependencia de la dureza del cristalino (Faco chop, Chip and flip, Stop and chop), utilizando la máquina CV 9000 (Nidek co.Ltd). El modelo de LIO plegable fue el mismo para todos los pacientes (Ocuflex™) y se implantó mediante inyectores en el saco capsular. Se usó en todas las cirugías solución salina balanceada (S.S.B Monico, Monico SPA, Italy). Al final de la cirugía se inyectaron 0,1 mL de cefuroxima y se hidrataron las paracentesis con solución salina balanceada.

Se registró el tiempo de cirugía desde la realización de la primera paracentesis hasta la hidratación de esta al término de la facoemulsificación. Los diámetros pupilares se midieron en diferentes momentos y sin la acción mecánica del viscoelástico, para evaluar la eficacia de los métodos de dilatación empleados. Para esto se utilizó un compás quirúrgico en las siguientes etapas de la cirugía:

1. Antes de realizar la primera paracentesis.
2. Treinta segundos después de inyectar intracameralmente lidocaína 2 % SP (para estudiar el efecto de la lidocaína 2 % SP sobre la dilatación pupilar de los pacientes del estudio).
3. Treinta segundos después de la inyección en la cámara anterior de fenilefrina 1 % (pacientes del Grupo MIC).
4. Una vez terminada la emulsificación del cristalino.
5. Una vez aspirado todo el viscoelástico con el LIO implantado.

En el posoperatorio inmediato se le indicó a cada paciente desocluir el ojo a las dos horas de operados y aplicar colirios de prednisolona 0,5 % (Quimefa, Cuba) y ciprofloxacino 0,3 % (Quimefa, Cuba) cada 2 horas, hasta ser evaluado al día siguiente en consulta.

La evaluación posoperatoria consistió en un examen del segmento anterior del ojo mediante biomicroscopia y la toma de la PIO de igual manera que en el examen preoperatorio. Los pacientes fueron evaluados de la misma manera al sexto día, a los treinta días y a los 2 meses de operados. La microscopia endotelial posoperatoria se repitió a los 2 meses de operados. Se realizó la recogida de la información en una planilla de captación de datos, para transcribirla a una base de datos elaborada en el programa Microsoft Excel. El análisis estadístico se realizó con el Software SPSS 15.0 (Statistical Pack for Social Sciences). La comparación de las variables cuantitativas se realizó con el estadígrafo U de Mann-Whitney y la prueba de los rangos con signo de Wilcoxon. Las distribuciones de frecuencia se compararon con la utilización de la prueba chi cuadrado de independencia. En todos los casos se consideró una confiabilidad del 95 % ( $p < 0,05$ ).

## Resultados

La edad promedio del grupo MT fue de 68,8 años, mientras la del grupo MIC fue de 64,9 años. El sexo más representado en el grupo MT fue el femenino con el 71,42 %, mientras que en el grupo MIC predominó el sexo masculino con el 51,42 %. El color de piel blanca resultó el más frecuente en ambos grupos de pacientes (Tabla 1).

**Tabla 1** - Características demográficas de los pacientes de ambos grupos estudiados

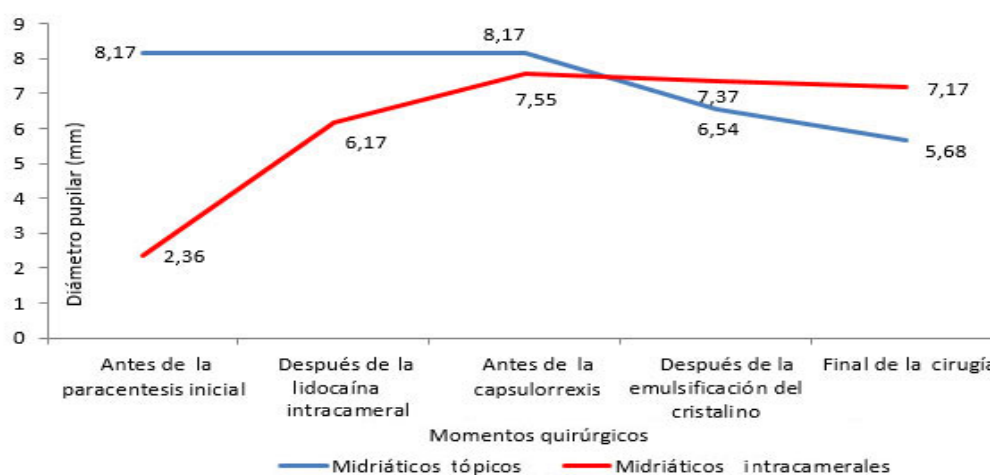
Grupo de estudio	Edad (años)	Sexo		Color de piel		
		M No. (%)	F No. (%)	B No. (%)	Me No. (%)	N No. (%)
Midriáticos tópicos	68,8 (48-92)	10 (28,57)	25 (71,42)	25 (71,42)	3 (8,57)	7 (20,0)
Midriáticos intracamerales	64,9 (48-88)	18 (51,42)	17 (48,57)	25 (71,42)	4 (11,42)	6 (17,14)
<i>P*</i>	0,055	0,087		0,896		

M: masculino. F: femenino. B: blanca. Me: mestizo. N: negro.

\*asociada a U de Man Whitney.

La pupilometría media sin midriasis en consulta preoperatoria de ambos grupos de pacientes fue similar, sin diferencias estadísticas. En los pacientes del grupo MT el diámetro pupilar aumentó a 8,17 mm medido antes de comenzar la cirugía de catarata. Después de aplicada la lidocaína 2 % en este grupo de pacientes no se constataron cambios en el diámetro pupilar. Una vez emulsificado el cristalino se registró una pupilometría media de 6,54 mm y para el final de la cirugía la medición del diámetro pupilar fue de 5,68 mm.

Los pacientes del grupo MIC llegaron al quirófano sin efecto midriático previo, y después de la inyección intracameral de lidocaína 2 % el diámetro pupilar aumentó a un promedio de 6,17 mm, que llegó hasta 7,55 mm de diámetro pupilar máximo antes de realizar la capsulorrexis, después de adicionar fenilefrina 1 % directamente en la cámara anterior. Una vez emulsificado el cristalino se registró una pupilometría de 7,37 mm, y al final de la facoemulsificación se constató un diámetro pupilar de 7,17 mm (Fig.).



**Fig. -** Comportamiento de la dilatación pupilar durante la facoemulsificación en ambos grupos estudiados.

Las comparaciones de los diámetros pupilares preoperatorios de ambos grupos, registrados en la consulta, no difirieron estadísticamente. Después de la inyección de lidocaína 2 % SP intracameral, la pupila del grupo MT no experimentó cambios perceptibles, mientras que la pupilometría del grupo MIC aumentó a 6,17 mm. Este último registró un diámetro pupilar

de 7,55 mm después de aplicar en la cámara anterior fenilefrina 1 % durante treinta segundos.

Los dos grupos consiguieron un diámetro pupilar mayor de 7 mm antes de realizar la capsulorrexia. En este sentido, el grupo MT registró un diámetro pupilar máximo 0,62 mm mayor respecto al Grupo MIC. Sin embargo, en las mediciones siguientes, se observó que las pupilas dilatadas con MIC permanecieron con diámetros pupilares mayores respecto a aquellas que se dilataron con MT, hasta el final de la cirugía con una diferencia aproximada de 1,5 mm más para las pupilas del Grupo MIC. Estas diferencias resultaron estadísticamente significativas en nuestro estudio (Tabla 2).

**Tabla 2** - Comparación de las pupilometrías de ambos grupos realizadas en distintos momentos quirúrgicos

Momento de la pupilometría	Pupilometría grupo MT (mm)	Pupilometría grupo MIC (mm)	Diferencia (mm)	p*
Consulta preoperatoria	2,41	2,36	-0,05	0,561
Después de la inyección de lidocaína 2 % SP	8,17	6,17	-2,00	0,000
Después de la inyección de fenilefrina 1 %	-	7,55	-	-
Antes de la capsulorrexia	8,17	7,55	-0,62	0,001
Después de emulsificado el cristalino	6,54	7,37	+0,83	0,000
Antes de la hidratación de la paracentesis (fin de la cirugía)	5,68	7,17	+1,49	0,000

\*Asociada a la prueba de chi cuadrado.

En cuanto al tiempo quirúrgico, resultó ligeramente menor el del grupo MIC con 15,11 minutos respecto a los dilatados con MT, en que la cirugía duró 16,4 minutos. Esta diferencia de 1,26 minutos fue significativa desde el punto de vista estadístico ( $p= 0,039$ ).

## Discusión

Aun cuando las gotas midriáticas tópicas (colirios) preoperatorias son el método estándar para la dilatación de la pupila en la cirugía de cataratas actualmente, se ha observado con



frecuencia, que el efecto inicial logrado por estos no se mantiene durante todo el acto quirúrgico.<sup>(13,14)</sup>

A los midriáticos tópicos también se les atribuye una penetración lenta a través de la córnea que retrasa el inicio de la midriasis, lo que provoca que el tiempo de espera para la dilatación pupilar sea a menudo mayor que el de la cirugía en sí. Además, estos colirios pueden causar una toxicidad sobre el epitelio corneal que dificulta una visualización adecuada y provoca molestias posoperatorias. Por otra parte, tienen una significativa absorción sistémica que puede aumentar el riesgo de serios efectos secundarios, sobre todo del tipo cardiovascular.<sup>(11)</sup>

Durante la cirugía de catarata, la lidocaína inyectada en la cámara anterior del ojo es de amplio uso para proporcionar suficiente anestesia.<sup>(15)</sup> Este fármaco también puede ofrecer cierta capacidad de dilatación de la pupila a través de su mecanismo de acción.<sup>(16)</sup>

La lidocaína es el anestésico intracameral que más frecuentemente se usa para este proceder. El efecto anestésico también ofrece cierta capacidad de dilatación de la pupila a través de su mecanismo de acción; es decir, anestésicar y paralizar los músculos del iris.<sup>(2,17,18,19)</sup> Este efecto ha sido utilizado por algunos autores para provocar midriasis en la cirugía de catarata sin utilizar otro midriático asociado.<sup>(2,17,18)</sup>

No se dispone de una publicación cubana previa respecto al efecto midriático de la lidocaína, a pesar de que se utiliza de manera cotidiana y generalizada para este proceder como anestésico intracameral. Sin embargo, los resultados de nuestra investigación revelaron que aun cuando produce una dilatación pupilar considerable, esta no supera como promedio los 7 mm de diámetro.

De forma general se considera una pupila pequeña aquella con diámetro menor de 6 mm;<sup>(3,4,5,6,7,8,9,10)</sup> por tanto, una dilatación pupilar mayor de 7 mm se califica como adecuada para una facoemulsificación, siempre y cuando sea mantenida hasta el final de la cirugía.<sup>(1,2)</sup>

La fenilefrina es uno de los fármacos más empleados en dilatar y estabilizar la pupila de manera intracameral. Este fármaco estimula los receptores  $\alpha$ -adrenérgicos de los músculos dilatadores de la pupila y de las arteriolas de la conjuntiva, ocasiona una profunda midriasis y vasoconstricción.<sup>(20,21,22,23)</sup> Existe variabilidad en cuanto a las concentraciones en que se presenta, las dosis utilizadas y el modo de aplicación en los diferentes estudios consultados.<sup>(3,20,21,22,23,24)</sup>

Actualmente no existe una dosis única de fenilefrina como midriático intracameral; depende de la concentración del fármaco, si se emplea sola o combinada con otros medicamentos, diluida o aplicada directamente dentro del ojo. En los diferentes estudios publicados, existe

consenso en usarla siempre libre de conservantes y de estabilizadores para la protección del endotelio corneal.<sup>(3,20,21,22,23,24)</sup>

Nuestro estudio reveló que ambos métodos de dilatación pupilar lograron registros superiores a los 7 mm, aunque la dilatación pupilar inicial conseguida con midriáticos tópicos fue ligeramente mayor a la lograda con MIC. Con estos últimos los diámetros pupilares fueron más estables durante todo el proceder. Con los MT, después de una dilatación pupilar excelente al inicio de la cirugía, esta sufrió una disminución considerable en las etapas intermedias y finales de la facoemulsificación, pero no menos importante como en la aspiración de los restos corticales y la implantación del LIO, mientras que con el uso de los MIC todos los diámetros medidos se mantuvieron por encima de los 7 mm, con una estabilidad pupilar evidentemente superior.

Existen resultados similares en estudios internacionales previos, donde se informaron diámetros pupilares menores al final de la cirugía en pacientes dilatados con MT respecto a aquellos que usaron MIC.<sup>(20,21)</sup> Esta disminución del diámetro pupilar conseguido mediante MT ha sido considerada un inconveniente de la midriasis preoperatoria en varios estudios.<sup>(3,20,21,22,23,24)</sup>

La contracción pupilar intraoperatoria puede afectar la visualización del campo quirúrgico, aumentar el riesgo de sufrir complicaciones intraoperatorias, posoperatorias y dolor posquirúrgico, así como reducir la satisfacción del paciente. Además, puede hacer que cada paso de una cirugía de catarata sea más desafiante y problemático, lo que pondría en riesgo la obtención de resultados quirúrgicos y refractivos exitosos.<sup>(12,13,14)</sup>

En nuestra opinión, basada en los resultados de esta investigación, la dilatación pupilar adecuada y mantenida durante todo el proceder quirúrgico constituye la mayor ventaja del uso de la combinación de lidocaína más fenilefrina como MIC. Además de proporcionar anestesia suficiente para el paciente, ofrece mayor campo quirúrgico y visualización durante todas las etapas de la cirugía, lo que se traduce en mayor confort para el cirujano también. Todas estas condiciones podrían contribuir a acortar el tiempo quirúrgico empleado en una facoemulsificación, como se puso de manifiesto en nuestros resultados.

La combinación de lidocaína más fenilefrina aplicada de manera intracameral es una opción efectiva para provocar una midriasis adecuada y mantenida durante la cirugía de catarata.

## Referencias bibliográficas

1. Ajay K, Saranya S, Sundaresh DD, Hithashree HR, Hemalatha BC, Krishnaswamy M, et al. Efficacy and safety of intraoperative intracameral mydriasis in manual small incision cataract surgery - A randomized controlled trial. *Indian J Ophthalmol.* 2017;65:584-8.
2. Gutarra VR, Paulin HJ, Chávez ME, Garzón M, Bustos M, Salas PS, et al. Dilatación pupilar con lidocaína intracameral al 1 % en pacientes sometidos a cirugía de catarata. *Arch Oftalmol Buenos Aires.* 2011;82(01):10-5.
3. Rosenberg ED. Visual outcomes, efficacy and surgical complications associated with intracameral phenylephrine 1.0%/ketorolac 0.3% administered during cataract surgery. *Clin Ophthalmol.* 2018;12:21-28.
4. Ahmed A. Cataract surgery in small pupils: choosing the appropriate tool. *Cataract Refract Surg Today Eur;* 2013 [acceso: 12/04/2020]. Disponible en: <http://crstodayeurope.com/articles/2013-sep/cataract-surgery-in-small-pupils-online-survey-choosing-the-appropriate-tool/>
5. Guzek JP, Holm M, Cotter JB. Risk factors for intraoperative complications in 1 000 extracapsular cataract cases. *Ophthalmology.* 1987;94(5):461-6.
6. Hashemi H, Seyedian MA, Mohammadpour M. Small pupil and cataract surgery. *Curr Opin Ophthalmol.* 2015;26(1):3-9.
7. Lawuyi LE, Gurbaxani A. The clinical utility of new combination phenylephrine/ketorolac injection in cataract surgery. *Clin Ophthalmol.* 2015;9:1249-54.
8. Mirza SA, Alexandridou A, Marshall T, Stavrou P. Surgically induced miosis during phacoemulsification in patients with diabetes mellitus. *Eye.* 2003;17(2):194-9.
9. Narendran N, Jaycock P, Johnston RL, et al. The cataract national dataset electronic multicentre audit of 55 567 operations: risk stratification for posterior capsule rupture and vitreous loss. *Eye.* 2009;23(1):31-7.
10. Claesson M, Johansson M, Behndig A. Mydriasis with different preparations of topically administered lidocaine hydrochloride. *J Cataract Refract Surg.* 2009;35:277-81.
11. Cortés C, Cuesta T, Gil M. Fármacos midriáticos: pautas de dilatación en cirugía de cristalino. En: Lorente R, Mendicute J. *Cirugía del cristalino: LXXXIV ponencia oficial de la Sociedad Española de Oftalmología;* 2008. Madrid: Sociedad Española de Oftalmología; 2008. p. 421-7.

12. Lindstrom RL, Loden JC, Walters TR, et al. Intracameral phenylephrine and ketorolac injection (OMS302) for maintenance of intraoperative pupil diameter and reduction of postoperative pain in intraocular lens replacement with phacoemulsification. *Clin Ophthalmol.* 2014;8:1735-44.
13. Kent C. Four new ways to manage small pupils. *Ophthalmology.* 2015 [acceso: 12/04/2020]. Disponible en: [http://www.reviewophthalmology.com/content/d/technology\\_update/c/58155](http://www.reviewophthalmology.com/content/d/technology_update/c/58155)
14. Bucci FA, Michalek B, Fluet AT. Comparison of the frequency of use of a pupil expansion device with and without an intracameral phenylephrine and ketorolac injection 1/0.3% at the time of routine cataract surgery. *Clin Ophthalmol.* 2017;11:1039-43.
15. Gills JP, Cherchio M, Raanan MG. Unpreserved lidocaine to control discomfort during cataract surgery using topical anesthesia. *J Cataract Refract Surg.* 1997;23:545-50.
16. Cionni RJ, Barros MG, Kaufman AH, Osher RH. Cataract surgery without preoperative eyedrops. *J Cataract Refract Surg.* 2003;29:2281-3.
17. Nikeghbali A, Falavarjani KG, Kheirkhah A. Pupil dilation with intracameral lidocaine during phacoemulsification: benefits for the patient and surgeon. *Indian J Ophthalmol.* 2008;56:63-4.
18. Rajesh Subhash J. Phacoemulsification without preoperative mydriasis in patients with age-related cataract associated with type 2 diabetes. *Clin Ophthalmol.* 2016;10:2427-32.
19. Westborg I, Mönestam E. Intracameral anesthesia for cataract surgery: a population-based study on patient satisfaction and outcome. *Clin Ophthalmol.* 2013;7:2063-8.
20. Lundberg B, Behndig A. Intracameral mydriatics in phacoemulsification cataract surgery. *J Cataract Refract Surg.* 2003;29:2366-71.
21. Lundberg B, Behndig A. Intracameral mydriatics in phacoemulsification surgery obviate the need for epinephrine irrigation. *Acta Ophthalmol Scand.* 2007;85:546-50.
22. Bäckström G, Behndig A. Redilation with intracameral mydriatics in phacoemulsification surgery. *Acta Ophthalmol Scand.* 2006;84:100-4.
23. Labetoulle M. Evaluation of the efficacy and safety of a standardised intracameral combination of mydriatics and anaesthetics for cataract surgery. *Br J Ophthalmol.* 2016;100:976-85.
24. Chiambaretta F. Pupil dilation dynamics with an intracameral fixed combination of mydriatics and anesthetic during cataract surgery. *J Cataract Refract Surg.* 2018;44(3):341-7.

### **Conflicto de intereses**

Los autores declaran que no existe conflicto de intereses.

### **Contribución de los autores**

*Yoriel Cuan Aguilar:* Idea general del proyecto y su diseño de investigación. Aportó al total de casos estudiados.

*Eric Montero Díaz:* Aportó ideas al proyecto y número de casos estudiados.

*Yaumary Bauza Fortunato:* Aportó casos al estudio y seleccionó la muestra.

*Katia M. Trujillo Fonseca:* Aportó referencias bibliográficas actualizadas del tema y sugerencias en la metodología del estudio.

*Raúl Barroso Lorenzo:* Redactó el borrador del trabajo y su versión final.

*Marieta Gutiérrez Castillo:* Revisó de manera crítica la versión final del artículo.

Todos los autores aprueban la versión finalmente emitida.