

## Tomografía de coherencia óptica macular en el diagnóstico y seguimiento del glaucoma

Macular optical coherence tomography in glaucoma diagnosis and follow-up

Elizabeth Arzuaga Hernández<sup>1\*</sup> <https://orcid.org/0000-0003-0662-2049>

Ibraín Piloto Díaz<sup>1</sup> <https://orcid.org/0000-0002-6321-4810>

Francisco Y. Fumero González<sup>1</sup> <https://orcid.org/0000-0002-5300-2216>

Mareñeda Domínguez Randulfe<sup>1</sup> <https://orcid.org/0000-0003-4597-5912>

Maikel Batista Peña<sup>1</sup> <https://orcid.org/0000-0002-6013-6650>

<sup>1</sup>Instituto Cubano de Oftalmología “Ramón Pando Ferrer”. La Habana, Cuba.

\*Autor para la correspondencia: [earzuagah@infomed.sld.cu](mailto:earzuagah@infomed.sld.cu)

### RESUMEN

El glaucoma es una neuropatía óptica caracterizada por la pérdida de células ganglionares de la retina y sus axones. Constituye la primera causa de ceguera irreversible a nivel mundial; por lo tanto, la detección oportuna y el monitoreo continuo es de vital importancia. El grosor de la capa de la fibra nerviosa retiniana circumpapilar, medido mediante tomografía de coherencia óptica, es la principal estrategia de evaluación estructural utilizada en el diagnóstico del glaucoma. Sin embargo, considerando que la mácula es el área retiniana relacionada con la visión central y contiene el 50 % de las células ganglionares de la retina, medir el grosor macular parece ser una buena opción para detectar precozmente la muerte de estas células. En esta revisión exponemos los antecedentes, la justificación anatómica, los protocolos y los principales artefactos de la tomografía de coherencia óptica macular en la atención del glaucoma. Además,

ofrecemos un enfoque actualizado sobre cómo usar estas exploraciones en la práctica clínica.

**Palabras clave:** Tomografía de coherencia óptica; células ganglionares; capa de fibras nerviosas; mácula; glaucoma; diagnóstico precoz.

### **ABSTRACT**

Glaucoma is an optic neuropathy characterized by the loss of retinal ganglion cells and their axons. It is the leading cause of irreversible blindness worldwide, hence the crucial importance of its timely detection and continuous monitoring. Optical coherence tomography measurement of circumpapillary retinal nerve fiber layer thickness is the main structural evaluation strategy to diagnose glaucoma. However, in view that the macula is the retinal area related to central vision and contains 50% of the retinal ganglion cells, measuring macular thickness seems to be a good option for early detection of the death of these cells. The present review discusses the antecedents, anatomical justification, protocols and main artifacts of macular optical coherence tomography as related to the care of glaucoma. An updated approach is also provided to the way these explorations may be used in clinical practice.

**Key words:** Optical coherence tomography; ganglion cells; nerve fiber layer; macula; glaucoma; early diagnosis.

Recibido: 15/06/2020

Aceptado: 25/06/2020

## **Introducción**

El glaucoma es una neuropatía óptica progresiva, en la que se producen cambios estructurales a nivel del nervio óptico (ONH) y la capa de fibra nerviosa retiniana (CFNR), que se traducen en una pérdida del campo visual (CV).<sup>(1)</sup> Sin embargo, el proceso subyacente de la enfermedad es la pérdida de células ganglionares de la retina

(CGR). Cuando se detecta un defecto visual glaucomatoso, aproximadamente el 28 % de las CGR<sup>(2)</sup> y el 17 % del grosor de la CFNR<sup>(3)</sup> se han dañado irreversiblemente.

A medida que nuestro conocimiento sobre el glaucoma ha evolucionado, también lo han hecho nuestras herramientas. La tomografía de coherencia óptica (OCT) ha continuado agregando parámetros para ayudar en la detección y manejo del glaucoma. Actualmente, la medida más utilizada para el diagnóstico clínico de este es la CFNR peripapilar.<sup>(4,5)</sup> Sin embargo, recientemente se ha considerado primordial la detección del daño macular, a través del estudio del complejo de células ganglionares (CCG), que ha sido implicado en la fisiopatología y en el diagnóstico temprano de esta enfermedad.<sup>(6,7,8,9)</sup>

### **Antecedentes**

Aunque nuestra comprensión acerca del glaucoma aumenta cada año, todavía hay una serie de conceptos erróneos sobre la enfermedad. Uno de los más importantes tienen que ver con el papel de la mácula en el daño glaucomatoso.

En general, los oftalmólogos que tratan el glaucoma no han prestado mucha atención a la mácula, porque se ha aceptado ampliamente que el glaucoma afecta principalmente la visión periférica de un individuo. Ese mito se perpetuó en el pasado porque la perimetría de Goldmann no permitía detectar pequeñas cantidades de pérdida de visión central. Además, antes del advenimiento de la OCT, no teníamos forma de analizar la condición de la estructura macular. Entonces, los oftalmólogos se enfocaron en la topografía del nervio óptico y los 30 grados centrales del campo visual.

Otra discrepancia ha sido la creencia de que el daño al campo visual central (y las CGR correspondientes) ocurre tarde en esta enfermedad, pero la tecnología actual ha revelado que algunos defectos maculares ocurren muy temprano en el proceso de esta. Además, pueden socavar significativamente la calidad de vida del paciente.

## Función de la mácula

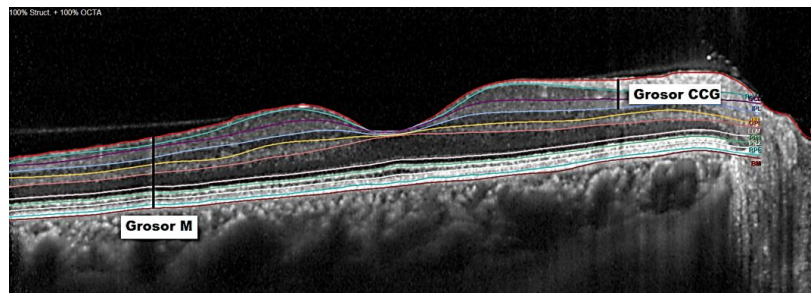
La mácula es la región dentro de  $\pm 8^\circ$  de la fijación central, que representa solo el 2 % del área retiniana.<sup>(10)</sup> Esta región es vital para las tareas visuales cotidianas, como leer, conducir y reconocer rostros.

*Zeimer* y otros plantearon la hipótesis de que la pérdida de CGR en el glaucoma temprano es más probable que ocurra en esta estructura.<sup>(11)</sup> Identificar un método preciso para medir esta pérdida permitiría la detección temprana del glaucoma y el monitoreo de su progresión.

La mácula ofrece una ventaja teórica sobre otras regiones a este respecto, dado que allí están concentradas y dispuestas en capas múltiples más del 50 % de todas las CGR, que es donde sucede el daño glaucomatoso; además, los cuerpos de las CGR tienen de 10 a 20 veces el diámetro de sus axones,<sup>(10)</sup> y sus medidas son menos variables que las relacionadas con el nervio óptico, o incluso la CFNR peripapilar.<sup>(2)</sup>

Las 3 capas que nos interesan son las que comprenden lo que se ha denominado CCG (Fig. 1), que representa del 30 al 35 % del grosor total de la retina e incluye las 3 capas más internas de la mácula: la capa de fibra nerviosa de la retina (CFNRm), la capa de células del ganglio macular (GCLm) y la capa plexiforme interna (IPLm). Estas capas contienen respectivamente los axones, los cuerpos celulares y las dendritas de las CGR.

(4)



**Fig. 1** - Exploración mediante tomografía de coherencia óptica del dominio espectral de la mácula. El grosor de las células ganglionares está unido anteriormente por la línea roja

(membrana limitante interna) y posteriormente por la línea azul (límite de la capa plexiforme interna). El grosor macular total (grosor M) está unido anteriormente por la membrana limitante interna (línea roja) y posteriormente por el epitelio pigmentario de la retina.

La evidencia reciente sugiere que el daño macular es común en ojos con glaucoma, especialmente en estadios iniciales de la enfermedad,<sup>(12,13,14,15)</sup> y se puede presentar en forma de defectos locales arqueados, daño generalizado/difuso o una combinación de ambos.<sup>(15)</sup>

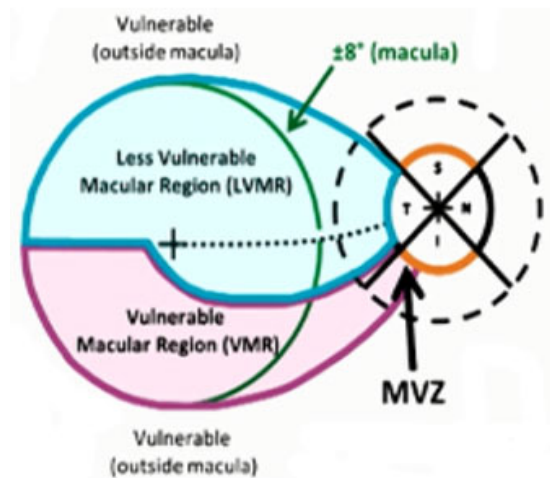
### Zona de vulnerabilidad

La relación estructura-función del daño glaucomatoso a la mácula ha sido descrita en detalle por *Don Hood*, de la Universidad de Columbia.<sup>(12,13,14)</sup> La región más susceptible del disco óptico se ha denominado zona de vulnerabilidad macular de *Hood*. Tiene aproximadamente 27 grados de ancho y se encuentra dentro de los 8 grados más centrales a la parte más inferior (región paracentral inferior). Esto constituye la proyección en la mácula del daño a la región infero-temporal de la papila óptica, que se traduce en un déficit paracentral de campo visual. Esta correlación ha sido confirmada por datos del estudio ADAGES (*African Descent and Glaucoma Evaluation Study*),<sup>(16)</sup> que encontró que una hemorragia en el disco inferotemporal está asociada a un déficit del campo visual central.

Las CGR en las regiones de la mácula que son más vulnerables al daño glaucomatoso (mácula inferior y región fuera de los 8 grados centrales de la mácula) se proyectan en los cuadrantes inferior y superior del disco óptico.<sup>(13,15)</sup>

No todas las partes de la mácula son igualmente vulnerables al daño glaucomatoso. Las CGR en las regiones menos vulnerables (mácula superior) se proyectan a la región temporal del disco (Fig. 2). Esto es importante, ya que los cuadrantes superior e inferior de la papila son los más vulnerables al daño glaucomatoso, mientras que el cuadrante temporal, conocido también como haz papilomacular, se afecta menos. Como resultado, esta parte de la mácula tiende a ser la última en perder la visión, lo que le permite a

personas con glaucoma avanzado conservar la visión central hasta estadios muy avanzados de la enfermedad.<sup>(17)</sup>



Tomada de: Hood DC y otros. Glaucomatous damage of the macula. Prog Retin Eye Res. 2013;32:1-21).

**Fig. 2** - La región paracentral inferior, que se proyecta en la zona de vulnerabilidad macular, tiene más probabilidades de verse afectada por el glaucoma que la región paracentral superior.

### Correlación entre el campo visual y el grosor macular

El glaucoma incipiente afecta a la mácula, pero este daño puede subestimarse o quedar infradiagnosticado con los campos visuales convencionales. Los patrones de prueba 24-2 y 30-2 son los de uso más común para diagnosticar y controlar el glaucoma. En estos patrones, los puntos de prueba están separados 6 grados, y solo cuatro ubicaciones de prueba (sin incluir el punto foveal central) corresponden a la mácula central. *Hood* y otros han demostrado que puede ocurrir un daño considerable entre estos puntos de prueba y pasarse por alto, o aparecer solo como una depresión leve.<sup>(15)</sup> Puede suceder que hasta el 50 % de los pacientes con un defecto medio-moderado en el campo visual 24-2 presenten defectos en los 3° centrales.<sup>(18)</sup>

Es conocido que cuando hay un daño periférico se han perdido muchas células, pero si ese daño es central, por cada 3 decibeles que se pierden en un daño paracentral se ha perdido el 70 % de las células ganglionares.<sup>(1)</sup>

## Protocolos de espesor macular

Existen 4 protocolos de espesor macular derivados de la OCT disponibles en el mercado, que ahora se utilizan para complementar las mediciones de CFNR y ONH en el diagnóstico y seguimiento de glaucoma. Los dispositivos difieren en las áreas muestreadas, así como en las capas que evalúan:

- *RTVue FD-OCT Optovue*. Realiza un análisis del CCG. Brinda un mapa de grosor y de significancia codificado por colores. Además, una tabla resumen proporciona valores del grosor promedio, superior e inferior de este complejo.
- *Spectralis SD-OCT (Heidelberg Engineering, Inc., Heidelberg, Alemania)*: Incorpora el análisis de asimetría del polo posterior, que permite cuantificar de forma independiente todas las capas retinianas en la mácula, incluidas las mediciones separadas de las 3 capas más afectadas por el glaucoma: CFNRm, GCLm y IPLm. La forma en que este tipo de análisis aislado de células ganglionares mejora la capacidad diagnóstica glaucomatosa sigue sin estar clara. Para interpretar correctamente este protocolo, debemos comprobar el mapa de color y el gráfico de escala de grises, en busca de cualquier asimetría entre el hemisferio superior e inferior. La OCT compara el grosor entre las mitades superior e inferior de la mácula. Normalmente, la mitad inferior tiene un grosor mayor (Fig. 3).

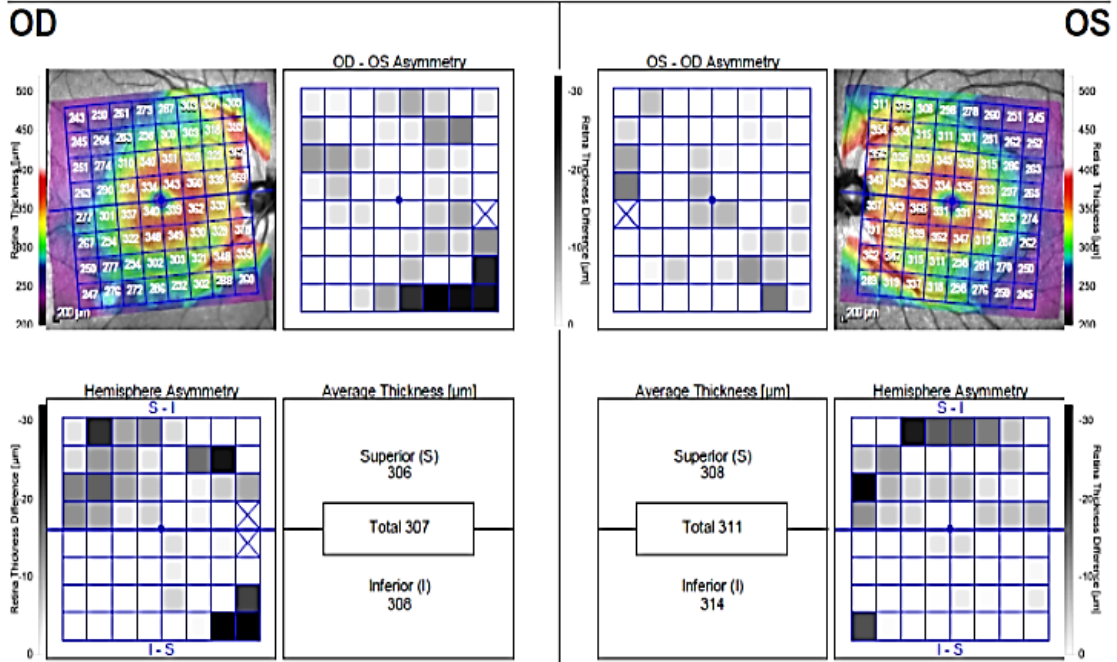
Asymmetry Analysis Single Exam Report OU  
SPECTRALIS® Tracking Laser Tomography



Patient:  
Patient ID: ---  
Diagnosis: ---

DOB: Sep/27/1989  
Exam.: Mar/21/2017  
Comment: ---

Sex: M



**Fig. 3 -** Se muestra en la imagen de asimetría del hemisferio cómo el grosor macular inferior sigue un patrón típicamente arciforme, muy sugestivo de glaucoma. El mapa de grosor aparece en rojo/naranja a lo largo de los bloques de fibras nerviosas temporal superior e inferior, así como a lo largo de la capa de células ganglionares (anillo rojo), alrededor de la fovea. La misma fovea, así como la retina periférica, aparecen en color morado, provocado por valores fisiológicamente más delgados. Los cuadrados grises representan áreas más delgadas que en el hemisferio contrario. Se observan asimetrías que se presentan en patrones de arcos y conectadas.

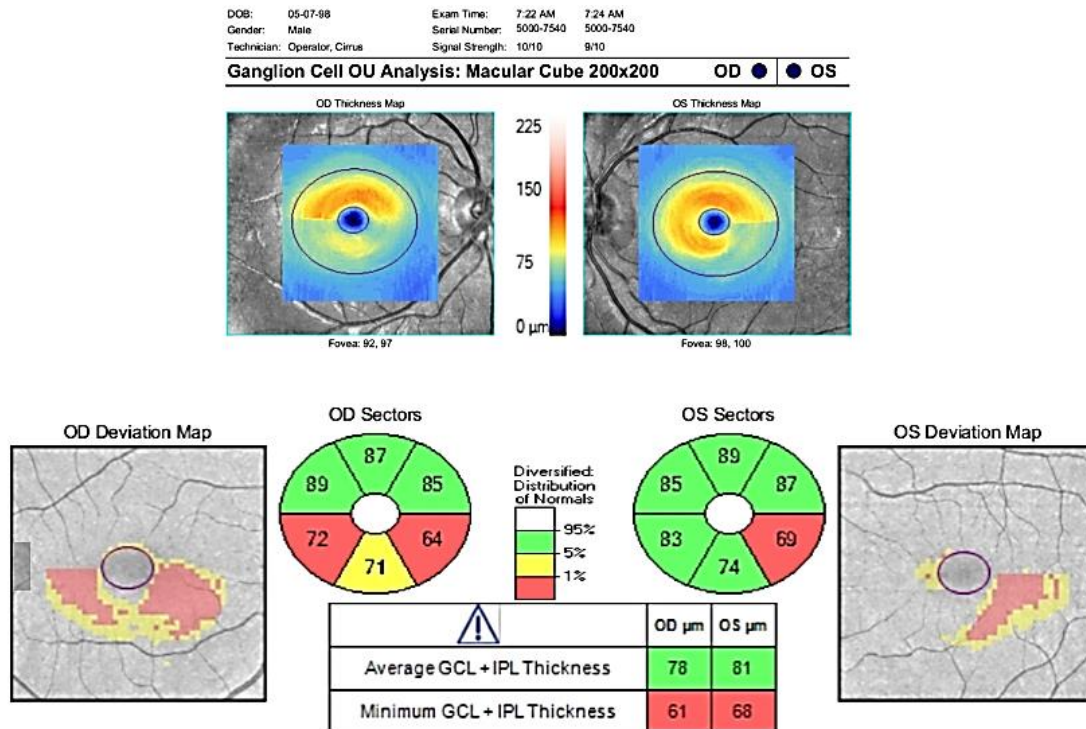
El principal problema de este parámetro, es que no mide específicamente el CCG, que es el que se afecta en el glaucoma, sino todo el espesor de la mácula. Así que pudiera aparecer reducido en trastornos que afecten las capas externas de la retina, lo que podría actuar como un factor de confusión al evaluar la presencia de daño glaucomatoso.<sup>(20)</sup>

- *Cirrus HD-OCT Ganglion Cell Analysis (GCA)* (Carl Zeiss Meditec, Inc.): Segmenta automáticamente las células ganglionares y las capas plexiformes





internas (GC-IPL) de las capas retinianas restantes, pero omite la CFNR. Posteriormente, el sistema mide el grosor de estas dos capas retinianas dentro de un área de anillo elíptico (radio vertical de 2 mm, radio horizontal de 2,4 mm) de 14,13 mm, centrado en la fóvea, que corresponde al área de mayor densidad de CGR (Fig. 4).



**Fig. 4** - El protocolo Cirrus HD-OCT macular cube  $200 \times 200$  proporciona un grosor regional GC-IPL en seis sectores en forma de cuña. Los valores de GC-IPL macular se muestran en un mapa de grosor codificado por color en el que los colores "más cálidos" representan valores más gruesos, y los colores "más fríos" representan valores más delgados.

- *Topcon Maestro 3D OCT-1*: Se introdujo en el mercado de EE.UU. en el año 2013. Ofrece tanto un escaneo de CCG como de GC-IPL.<sup>(21)</sup> Se ha demostrado que la obtención de imágenes del CCG mejora la precisión diagnóstica en el

glaucoma en comparación con el grosor macular total y funciona muy bien en comparación con la exploración CFNR.<sup>(6,7,8,9)</sup>

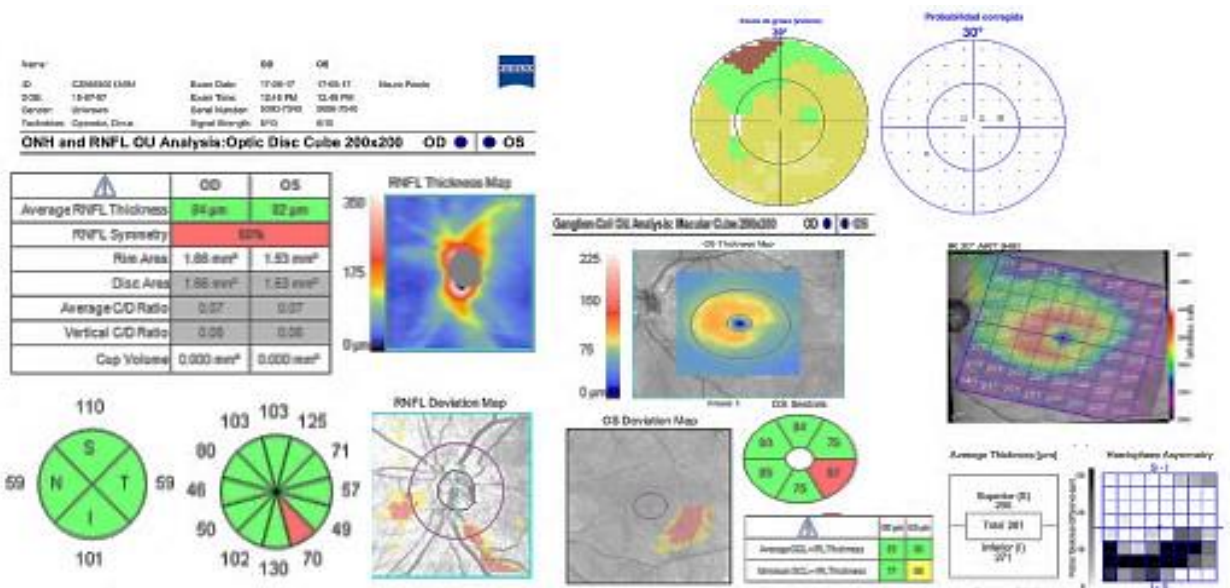
Es importante remarcar que los valores de grosor no deben ser comparados entre OCT diferentes, ya que cada uno tiene sus propias referencias anatómicas y estas no siempre tienen que coincidir.

## **Tomografía de coherencia óptica macular en la práctica clínica**

El grosor macular es una medida altamente reproducible en OCT con coeficientes de variación intravisita e intervisita de < 1 %.<sup>(12)</sup> A continuación se detalla su uso en la práctica clínica:

### **Diagnóstico**

*Detectar o confirmar daño glaucomatoso precoz.* Es muy sensible en hipertensos oculares,<sup>(22)</sup> sospecha de glaucoma<sup>(6)</sup> y glaucoma de tensión normal.<sup>(4,22)</sup> En el caso de la plataforma Spectralis, puede usarse como una métrica: el grosor macular general, la asimetría entre ojos, la progresión a lo largo del tiempo, así como los patrones arqueados de pérdida de CFNR que se extienden desde la mácula hacia la ONH. Solo en el glaucoma, el cambio del grosor macular es típicamente arciforme; no adquiere esta disposición cuando se afecta por otras enfermedades.<sup>(11)</sup> En el caso del sistema CIRRUS, recomendamos identificar en el patrón de células ganglionares formas típicas, denominadas “en caparazón de caracol”. Son formas típicas de los defectos que vemos en la zona inferior.<sup>(23)</sup> (Fig. 5) Es importante señalar que cuantificar la pérdida de CGR en la mácula permite la detección temprana del daño glaucomatoso, en algunos casos incluso 5 años antes de que se pueda detectar el daño funcional.<sup>(2)</sup>



**Fig. 5** - Paciente hipertensivo ocular. Se observa en el *Ganglion Cell Analysis* (GCA), defecto en “caparazón de caracol” (cirrus) y defecto arciforme inferior (spectralis), que coincide con la afectación del sector temporal inferior de la capa de fibras nerviosas de la retina peripapilar y un defecto paracentral superior del campo visual.

*Realizar diagnóstico en casos especiales.* Ha demostrado utilidad en algunos discos difíciles o situaciones especiales. En niños con glaucoma, el uso del OCT es atractivo, y se han demostrado medidas de grosor macular más bajas, que reflejan el rendimiento de la CFNR peripapilar.<sup>(24)</sup> El hallazgo anterior es especialmente importante, porque generalmente en este grupo no se obtienen campos visuales confiables.

Los miopes presentan varios desafíos, ya que pueden tener cambios no progresivos en el campo visual debido a una papila oblicua, coloboma del nervio óptico o estafiloma del polo posterior.<sup>(7)</sup> Además, la atrofia peripapilar, la esquisis retiniana y la tracción vítrea dan como resultado mediciones poco confiables de CFNR o se asocian a un mayor número de falsos negativos, en los que la CFNR sale absolutamente normal.<sup>(8)</sup> Se ha demostrado que los mapas de grosor macular en tales ojos son útiles en la detección y manejo del glaucoma, porque contrario a la gran variabilidad que existe en la región peripapilar, la anatomía de la mácula permanece constante, salvo que exista alguna otra patología que la distorsione. También es útil en pacientes con mala fijación central.<sup>(24)</sup>

*Identificar neuropatías ópticas no glaucomatosas.* Debemos pensar que no estamos frente a un glaucoma cuando hay una incongruencia entre el aspecto del nervio y lo que estamos viendo en las células ganglionares; ante la presencia de patrones atípicos, sobre todo respecto del meridiano vertical; y si está asociado a algunos otros síntomas que no se corresponden con glaucoma.

### Progresión

Se define como progresión un cambio mayor que la variabilidad esperada para el parámetro y la prueba concreta que se está utilizando.<sup>(25)</sup> La detección de la progresión del glaucoma con OCT sigue siendo un desafío porque al evaluar los cambios estructurales a lo largo del tiempo es difícil discriminar entre el daño estructural glaucomatoso y la variabilidad de la medición o la pérdida estructural relacionada con la edad. En este sentido, el OCT macular abre otras posibilidades, por lo que es útil con más rapidez en la enfermedad o ya en los estadios muy avanzados.

En glaucomas leves nos va a servir para confirmar, en casos de duda, cuando no estemos seguros de si hay progresión estructural o no. La detección de la progresión en mapas de grosor macular se realiza mediante gráficos de comparación entre mapas en diferentes puntos de tiempo. Las pérdidas glaucomatosas son detectables por su forma arqueada en los mapas de sustracción.<sup>(9)</sup> Esa es la característica típica del glaucoma. Si está en la misma región donde ha cambiado la capa de fibra nerviosa, nos refuerza o confirma que el cambio es muy probablemente causado por glaucoma.

Entre los ojos con glaucoma avanzado, el análisis de CCG puede ser una mejor alternativa sobre el análisis de CFNR para monitorear la progresión.<sup>(8,9)</sup> En estos casos, las mediciones de la CFNR peripapilar no son útiles, por el efecto “suelo”,<sup>(26)</sup> que se ha estimado alrededor de las 50-60 micras (Cirrus), y 40 micras (Spectralis). Sin embargo, la región macular todavía tiene un grosor residual. Eso responde en parte a que, en ojos normales, las células ganglionares se apilan unas seis capas en la mácula. Como resultado, el volumen ocupado por la capa de células ganglionares y la CFNR es considerable en esa ubicación. Eso es lo que hace posible seguir observando allí los cambios.

En un estudio de 98 ojos de 98 pacientes con glaucoma avanzado, *Sung* y otros<sup>(27)</sup> encontraron que las mediciones de grosor macular medido con SD-OCT mostró tasas de pérdida significativamente más altas en pacientes con enfermedad progresiva versus enfermedad estable. Los investigadores postularon que el paquete papilomacular es más resistente al daño glaucomatoso que el CFNR peripapilar y, por lo tanto, puede continuar mostrando cambios en las últimas etapas de la enfermedad.

El parámetro GC-IPL es el último que alcanza el “suelo o piso”, lo que sugiere que es la medida más informativa para garantizar el monitoreo del glaucoma terminal.<sup>(25)</sup> *Belghith* y otros<sup>(28)</sup> demostraron que en 35 ojos con glaucoma muy avanzado ( $MD \leq 21$  dB) fotografiados longitudinalmente durante aproximadamente 3,5 años (a intervalos de aproximadamente 6 meses) con el uso del OCT Spectralis, se detectó un cambio significativo en el grosor de GC-IPL en el 31 % de los ojos, en comparación con el 11 y el 5 % para la apertura de la membrana de Bruch-grosor mínimo del anillo (BMO-MRW) y CFNR, respectivamente. Además, en estos ojos muy avanzados la tasa media de cambio de GC-IPL fue significativamente diferente de cero, mientras que este no fue el caso de BMO-MRW y CFNR circumpapilar.

El seguimiento de la progresión con el GC-IPL mínimo, puede estar limitado por su reproducibilidad. Se requiere un cambio de 8  $\mu\text{m}$  como promedio durante dos exámenes para considerar una progresión glaucomatosa.<sup>(27)</sup>

Al analizar la tasa de progresión, no existe un estándar para designar una tasa rápida de pérdida promedio de GC-IPL. Como referencia, los investigadores han informado que la tasa de pérdida promedio de GC-IPL es de  $-0,014 \mu\text{m/año}$  en pacientes sanos y de  $-0,57 \mu\text{m/año}$  en pacientes con glaucoma.<sup>(5)</sup>

Es importante recordar el envejecimiento fisiológico, que también se produce en las células ganglionares. En el caso del parámetro más utilizado (GC-IPL), se ha estimado una tasa media de cambio de grosor de  $-0,318 \mu\text{m/año}$ .<sup>(29)</sup> Este grupo observó una reducción notable en la proporción de ojos con enfermedad progresiva sobre la base de parámetros maculares después de tener en cuenta este cambio relacionado con la edad.

## Artefactos

A pesar de las mejoras en la tecnología del OCT, el facultativo debe ser capaz de interpretar con precisión los datos y conocer los posibles artefactos que pueden introducir un diagnóstico falso positivo o negativo.

La segmentación de la mácula y las medidas del complejo GC-IPL son propensas a errores e interpretaciones erróneas (6-10 % de los casos),<sup>(8)</sup> especialmente cuando hay baja intensidad de señal, edema del nervio óptico o anomalías estructurales en las capas externas de la retina, que afecta la segmentación de las capas internas de esta.

*Asrani* reporta en un estudio transversal retrospectivo, donde se obtuvieron 131 escaneos de grosor macular, la presencia de artefactos de imagen en el 28,2 % de los casos, y seis de estos artefactos no eran obvios en la impresión final.<sup>(30)</sup> Incluso, entre los ojos sanos, *Kim* y otros<sup>(8)</sup> encontraron que el 40,4 % tenía artefactos en el análisis de las células ganglionares.

Ser capaz de distinguir el artefacto de la enfermedad verdadera se vuelve imprescindible en el cuidado del paciente y puede evitar realizar investigaciones innecesarias y costosas.

## Validación como herramienta diagnóstica

Aunque algunos estudios muestran que el grosor de CFNRm en SD-OCT es menos preciso que la CFNR circumpapilar en el diagnóstico de glaucoma o la detección de glaucoma preperimétrico, los nuevos algoritmos de segmentación han aumentado la utilidad diagnóstica de la evaluación macular.<sup>(20,21,23)</sup> Parámetros, como CFNRm, GC-IPL y CCG, pueden distinguir los ojos glaucomatosos de aquellos de sujetos sanos y puede diferenciar entre glaucoma temprano, moderado y avanzado.<sup>(25,27,28)</sup> *Cho* y otros<sup>(31)</sup> informaron correlaciones similares entre la sensibilidad media del campo visual, el CCG y el grosor de la CFNR en ojos glaucomatosos. En su informe, encontraron que para defectos tempranos del campo visual, el CCG mostró una capacidad de discriminación comparable con la de los parámetros de la CFNR. Otros estudios demuestran que GC-IPL es mejor parámetro para detectar glaucoma que la CFNR peripapilar en pacientes con afectación central del campo visual.<sup>(23)</sup> Una vez que las pérdidas de CV son evidentes, hay una asociación significativa entre estos y los patrones

de defectos de GC-IPL. Además, se ha demostrado GCLm significativamente más delgados en presencia de CV normal en ojos con glaucoma incipiente.<sup>(31)</sup> Esto puede ser evidencia de glaucoma preperimétrico detectado solo por análisis de CCG.

El GC-IPL y el CCG son parámetros más sensibles al daño glaucomatoso temprano en la mácula que el grosor macular total.<sup>(6,7)</sup> También puede funcionar mejor que la CFNR en la enfermedad avanzada.

Entre los parámetros de GC-IPL, el espesor mínimo tuvo un rendimiento diagnóstico superior para detectar los cambios glaucomatosos tempranos localizados que el grosor GC-IPL promedio total.<sup>(5)</sup>

Con los resultados actuales de la literatura se podría afirmar que no existen diferencias en la capacidad diagnóstica del grosor de las capas internas de la retina y el grosor de la CFNR peripapilar, así como otros parámetros de la cabeza del nervio óptico. Sin embargo, algunos estudios afirman que el grosor de las capas internas de la retina podrían ser un parámetro mejor para detectar el daño glaucomatoso en la mácula,<sup>(12,13)</sup> mientras que la CFNR peripapilar podría ser mejor para detectar el daño que se produce fuera de la mácula.<sup>(5)</sup> Por lo tanto, es necesario continuar desarrollando nuevas herramientas de imagen, ya que al día de hoy, la opción que ofrece mejor rentabilidad diagnóstica es la combinación de ambos métodos.<sup>(5,25)</sup>

El daño glaucomatoso a la mácula es frecuente y puede ocurrir temprano en la enfermedad. Las imágenes de OCT macular han demostrado ser prometedoras en el diagnóstico precoz y la detección del glaucoma. En los casos en que se obtienen mediciones poco confiables de CFNR, la medición macular es un indicador de diagnóstico superior.

En la mayoría de los estudios la CFNR supera el GCA. Sin embargo, en la actualidad hay una opinión generalizada, de que para optimizar nuestra capacidad de diagnosticar y monitorear el glaucoma debemos combinar a nivel estructural la CFNR y también la mácula. La información que obtenemos es complementaria.

## Referencias bibliográficas

1. Quigley HA, Dunkelberger GR, Green WR. Retinal ganglion cell atrophy correlated with automated perimetry in human eyes with glaucoma. *Am J Ophthalmol.* 1989;107(5):453-64.
2. Medeiros FA, Zangwill LM, Bowd C, et al. Evaluation of retinal nerve fiber layer, optic nerve head, and macular thickness measurements for glaucoma using optical coherence tomography. *Am J Ophthalmol.* 2005;139(1):44-55.
3. Wollstein G, Kagemann L, Bilonick RA, et al. Retinal nerve fiber layer and visual function loss in glaucoma: the tipping point. *Br J Ophthalmol.* 2012;96(1):47-52.
4. Khanal S, Davey PG, Racette L, Thapa M. Comparison of retinal nerve fiber layer and macular thickness for discriminating primary open-angle glaucoma and normal-tension glaucoma using optical coherence tomography. *Clin Exp Optom.* 2016;99(4):373-81.
5. Hammel N, Belghith A, Weinreb RN, et al. Comparing the rates of retinal nerve fiber layer and ganglion cell-inner plexiform layer loss in healthy eyes and in glaucoma eyes. *Am J Ophthalmol.* 2017;178:38-50.
6. Xu X, Xiao H, Guo X, Chen X, Hao L, Luo J, et al. Diagnostic ability of macular ganglion cell-inner plexiform layer thickness in glaucoma suspects. *Medicine (Baltimore).* 2017;96(51): e9182.
7. Nakanishi H, Akagi T, Hangai M, Kimura Y, Suda K, Kumagai KK, et al. Sensitivity and specificity for detecting early glaucoma in eyes with high myopia from normative database of macular ganglion cell complex thickness obtained from normal nonmyopic or highly myopic Asian eyes. *Graefes Arch Clin Exp Ophthalmol.* 2015;253(7):1143-52.
8. Kim KE, Jeung JW, Park KH, Kim DM, Kim SH. Diagnostic classification of macular ganglion cell and retinal nerve fiber layer analysis: differentiation of false-positives from glaucoma. *Ophthalmology.* 2015;122:502-10.
9. Shin JW, Sung KR, Lee GC, et al. Ganglion Cell-Inner Plexiform Layer Change Detected by Optical Coherence Tomography Indicates Progression in Advanced Glaucoma. *Ophthalmology.* 2017;124(10):1466-74.
10. Curcio CA, Allen KA. Topography of ganglion cells in human retina. *J Comp Neurol.* 1990;300(1):5-25.



11. Zeimer R, Asrani S, Zou S, Quigley H, Jampel H. Quantitative detection of glaucomatous damage at the posterior pole by retinal thickness mapping. A pilot study. *Ophthalmology*. 1998;105(2):224-31.
12. Hood DC. Improving our understanding and detection of glaucomatous damage: an approach based upon optical coherence tomography (OCT). *Prog Retin Eye Res*. 2017;57:46-75.
13. Hood DC, Raza AS, de Moraes CGV, et al. Glaucomatous damage of the macula. *Prog Retin Eye Res*. 2013;32:1-21.
14. Hood DC, Slobodnick A, Raza AS, et al. Early glaucoma involves both deep local, and shallow widespread, retinal nerve fiber damage of the macular region. *Invest Ophthalmol Vis Sci*. 2014;55(2):632-49.
15. Hood DC, Raza AS, De Moraes CGV, et al. Initial arcuate defects within the central 10 degrees in glaucoma. *Invest Ophthalmol Vis Sci*. 2011;52(2):940-6.
16. Zangwill LM, Khachatryan N, Bowd C, Liebmann JM, Girkin CA, Weinreb RN, et al. African Descent and Glaucoma Evaluation Study (ADAGES): Racial differences in the risk of developing visual field damage vary by level of IOP. *IOVS*. 2015;56(5):3701.
17. Hood DC. Macular Damage: The Diagnostic Missing Link. *Rev Ophthalmol*. 2013 [acceso: 03/12/2020];9. Disponible en: <https://www.reviewofophthalmology.com/article/macular-damage-the--diagnostic-missing-link>
18. Schiefer U, Papageorgiou E, Sample PA, et al. Spatial pattern of glaucomatous visual field loss obtained with regionally condensed stimulus arrangements. *Invest Ophthalmol Vis Sci*. 2010;51(11):5685-9.
19. Heidelberg Engineering. Posicionamiento de la BMO e interpretación OCT en glaucoma. Módulo Glaucoma Premium Edition; 2016 [acceso: 03/12/2020]. Disponible en: <https://academy.heidelbergengineering.com/course/view.php?id>
20. Muñoz FJ, Koutsoulidis A, Triviño C, Rebolleda G, Cabarga C. Aplicaciones del análisis de la mácula con OCT en el Glaucoma. En: Muñoz FJ, Rebolleda G, Díaz M. Tomografía de Coherencia Óptica. Madrid: Sociedad Española de Oftalmología; 2011.p. 661-6.

21. Gupta D, Asrani S. Macular thickness analysis for glaucoma diagnosis and management. *Taiwan J Ophthalmol.* 2016;6(1):3-7.
22. Edlinger FSM, Schrems-Hoesl LM, Mardin CY, Laemmer R, Kruse FE, Schrems WA. Structural changes of macular inner retinal layers in early normal-tension and high-tension glaucoma by spectral-domain optical coherence tomography. *Graefes Arch Clin Exp Ophthalmol.* 2018;256(7):1245-56.
23. Pazos M, Dyrda AA, Biarnés M, Gómez A, Martín C, et al. Diagnostic accuracy of Spectralis SD OCT automated macular layers segmentation to discriminate normal from early glaucomatous eyes. *Ophthalmology.* 2017;124(8):1218-28.
24. Hess DB, Asrani SG, Bhide MG, Enyedi LB, Stinnett SS, Freedman SF. Macular and retinal nerve fiber layer analysis of normal and glaucomatous eyes in children using optical coherence tomography. *Am J Ophthalmol.* 2005;139(3):509-17.
25. Lavinsky F, Wu MF, Schuman JS, Lucy KA, Liu ML, Song Y, Fallon J, Ramos Cadena M, Ishikawa H, Wollstein G. Can macula and optic nerve head parameters detect glaucoma progression in eyes with advanced circumpapillary retinal nerve fiber layer damage?. *Ophthalmology.* 2018;125(12):1907-12.
26. Bowd C, Zangwill LM, Weinreb RN, et al. Estimating Optical Coherence Tomography Structural Measurement Floors to Improve Detection of Progression in Advanced Glaucoma. *Am J Ophthalmol.* 2017;175:37-44.
27. Sung KR, Sun JH, Na JH, et al. Progression detection capability of macular thickness in advanced glaucomatous eyes. *Ophthalmology.* 2012;119(2):308-13.
28. Belghith A, Medeiros FA, Bowd C, et al. Structural Change Can Be Detected in Advanced-Glaucoma Eyes. *Invest Ophthalmol Vis Sci.* 2016;57(9):511-8.
29. Leung CK, Ye C, Weinreb RN, Yu M, Lai G, Lam DS. Impact of age-related change of retinal nerve fiber layer and macular thicknesses on evaluation of glaucoma progression. *Ophthalmology.* 2013;120(12):2485-92.
30. Asrani S, Essaid L, Alder BD, Santiago-Turla C. Artifacts in spectral-domain optical coherence tomography measurements in glaucoma. *JAMA Ophthalmol.* 2014;132(4):396-402.

31. Cho JW, Sung KR, Lee S, Yun SC, Kang SY, Choi J, Na JH, Lee Y, Kook MS. Relationship between visual field sensitivity and macular ganglion cell complex thickness as measured by spectral-domain optical coherence tomography. Invest Ophthalmol Vis Sci. 2010;51(12):6401-7.

### **Conflicto de intereses**

Los autores declaran que no tienen conflicto de intereses

### **Contribución de los autores**

*Elizabeth Arzuaga Hernández:* Idea inicial, redacción del borrador, revisión del documento final a publicar y selección de referencias bibliográficas.

*Ibraín Piloto Díaz:* Consultor y revisor del documento final a publicar.

*Francisco Y. Fumero González:* Revisión del documento final y selección de referencias bibliográficas.

*Marerneda Domínguez Randulfe:* Revisión del documento final a publicar y selección de referencias bibliográficas.

*Maikel Batista Peña:* Revisión del documento final a publicar y selección de referencias bibliográficas.

Todos los autores aprueban la versión finalmente remitida.