

Inhibidores de la Rho quinasa y su rol en la disfunción endotelial corneal

Rho Kinase Inhibitors and their Role in Corneal Endothelial Dysfunction

Madelyn Jareño Ochoa^{1*} <https://orcid.org/0000-0001-7280-8138>

Raúl Plasencia Salini¹ <https://orcid.org/0000-0002-8319-6592>

Yardanis Hernández Fernández¹ <https://orcid.org/0000-0002-8319-6592>

María del Carmen Benítez Merino¹ <https://orcid.org/0000-0003-0773-3680>

Silvia López Hernández¹ <https://orcid.org/0000-0002-6266-2347>

¹Instituto Cubano de Oftalmología “Ramón Pando Ferrer”. La Habana, Cuba.

*Autor para la correspondencia: madelynjo@infomed.sld.cu

RESUMEN

El endotelio corneal es su capa más interna y, a pesar de ser una monocapa de células, es capaz de preservar la transparencia del tejido con dos funciones fundamentales: de barrera y de bomba endotelial sodio-potasio (Na-K). Las células endoteliales tienen muy poca capacidad de regeneración, por lo que cualquier lesión endotelial es compensada por la expansión y migración de las células residuales adyacentes. La disfunción endotelial corneal se caracteriza por un edema de la córnea que puede llevar hasta el trasplante de este tejido. Nuevas terapias farmacológicas con inhibidores de Rho-Kinasa y terapias basadas en ingeniería tisular se han propuesto recientemente. Se realizó una búsqueda automatizada sobre los principales avances en estas terapias utilizando la plataforma Infomed, específicamente la Biblioteca Virtual de Salud. La información se resumió en el informe final. Concluimos que existe un progreso significativo en el entendimiento de la patogénesis, y en el desarrollo de los nuevos tratamientos.

Palabras clave: endotelio corneal; inhibidor Rho quinasa; distrofia de Fuchs.

ABSTRACT

The corneal endothelium is its innermost layer and, despite being a monolayer of cells, is able to preserve tissue transparency with two fundamental functions: barrier and endothelial sodium-potassium (Na-K) pump. Endothelial cells have very little regenerative capacity, so any endothelial injury is compensated by the expansion and migration of adjacent residual cells. Corneal endothelial dysfunction is characterized by corneal edema that can lead to corneal tissue transplantation. New pharmacologic therapies with Rho kinase inhibitors and tissue engineering-based therapies have recently been proposed. An automated search on the main advances in these therapies was performed using the Infomed platform, specifically the Virtual Health Library. The information was summarized in the final report. We conclude that there is significant progress in the understanding of pathogenesis, and in the development of new treatments.

Keywords: corneal endothelium; Rho kinase inhibitor; Fuchs' dystrophy.

Recibido: 18/03/22

Aceptado: 22/04/22

Introducción

La transparencia óptica de la córnea se debe al espaciamiento regular, diámetro pequeño y uniforme de las fibras de colágeno, dispuestas ortogonalmente y por el balance de sus componentes celulares. El endotelio corneal es su capa más interna y a pesar de ser una monocapa de células, es capaz de preservar la transparencia del tejido con dos funciones fundamentales: de barrera y de bomba endotelial sodio-potasio (Na-K), así se logra un equilibrio de entrada y salida de agua al estroma corneal, lo que mantiene un estado de hidratación relativo. La unión estrecha de estas células presenta zonas de transporte por difusión pasiva que permiten el fluido de nutrientes de la cámara anterior al estroma, que si es excesivo reduce su transparencia, pero la función de bomba endotelial contrarresta esta entrada al estroma creando un fluido hacia la cámara anterior por gradiente osmótico, conduciendo al estado de equilibrio y manteniendo la transparencia corneal.⁽¹⁾

Las células endoteliales tienen muy poca capacidad de regeneración, por lo que cualquier lesión endotelial es compensada por la expansión y migración de las células residuales

adyacentes para cubrir el área dañada, afectando secundariamente la densidad celular endotelial, llegando en ocasiones a niveles críticos (menos de 500 cel / mm²) que conduce a la descompensación corneal, con edema y pérdida visual significativa. Los procedimientos para tratar la pérdida visual por disfunción endotelial incluyen desde la micropunción corneal anterior hasta el trasplante corneal, con técnicas como la conocida queratoplastia penetrante y el más reciente trasplante endotelial, más utilizado actualmente por las ventajas sobre la anterior, pero se encuentran limitados como opción quirúrgica por la disponibilidad de córneas donantes, la dificultad de las cirugías y el fallo del injerto.⁽²⁾ Patologías como la distrofia corneal endotelial de Fuchs (FECD) y la queratopatía pseudofáquica, pueden alterar esta función del endotelio corneal, por lo que son importantes causas de trasplante de este tejido en el mundo. La prevalencia de FECD está estimada en el 4 % de individuos por encima de los 40 años de edad, pero en América puede llegar hasta un 22 %.⁽³⁾ Es por ello que muchos investigadores se han dedicado a buscar nuevas terapias farmacológicas y terapias basadas en ingeniería tisular.^(4,5)

En relación con la terapia médica para la disfunción endotelial, los inhibidores de la Rho-kinasa (ROCK) reciben especial atención en la actualidad en vías de lograr un potencial terapéutico diverso de cambio del comportamiento de las células endoteliales en varias enfermedades como hipertensión, vaso espasmo, y glaucoma,⁽⁶⁾ y más recientemente FECD. Estos son proteínas serina/treonina quinasas con varias funciones en el cuerpo, con diferentes efectos terapéuticos.^(7,8,9)

Se realizó una búsqueda automatizada sobre el tema teniendo en cuenta las publicaciones de los últimos cinco años. Se utilizó la plataforma Infomed, específicamente la Biblioteca Virtual de Salud (Ebsco, Hinari, PERii, SciELO Cuba, SciELO regional, PLoS Medicine, Pubmed Central, Biomed Central, DOAJ, Free Medical Journals). La información fue resumida para la elaboración del informe final.

Endotelio corneal

El endotelio corneal es la capa más interna de la córnea, responsable de mantener la transparencia del tejido al regular la hidratación estromal gracias a su función de barrera y de bomba Na-K. Está compuesta por una monocapa de células hexagonales que separa el estroma corneal del humor acuoso. El promedio de células endoteliales en un adulto es

de 2000 células/mm², el cual se ha demostrado por estudios morfológicos que disminuye durante toda la vida con un promedio de 0,3 - 0,6 % de pérdida celular al año. Se piensa que el daño oxidativo de la luz puede tener un rol en la apoptosis y necrosis de estas células. *In vivo* presenta poca actividad mitótica por lo que, con el paso de los años, puede presentarse polimegatismo y pleomorfismo en el endotelio corneal (figura 1).⁽¹⁰⁾

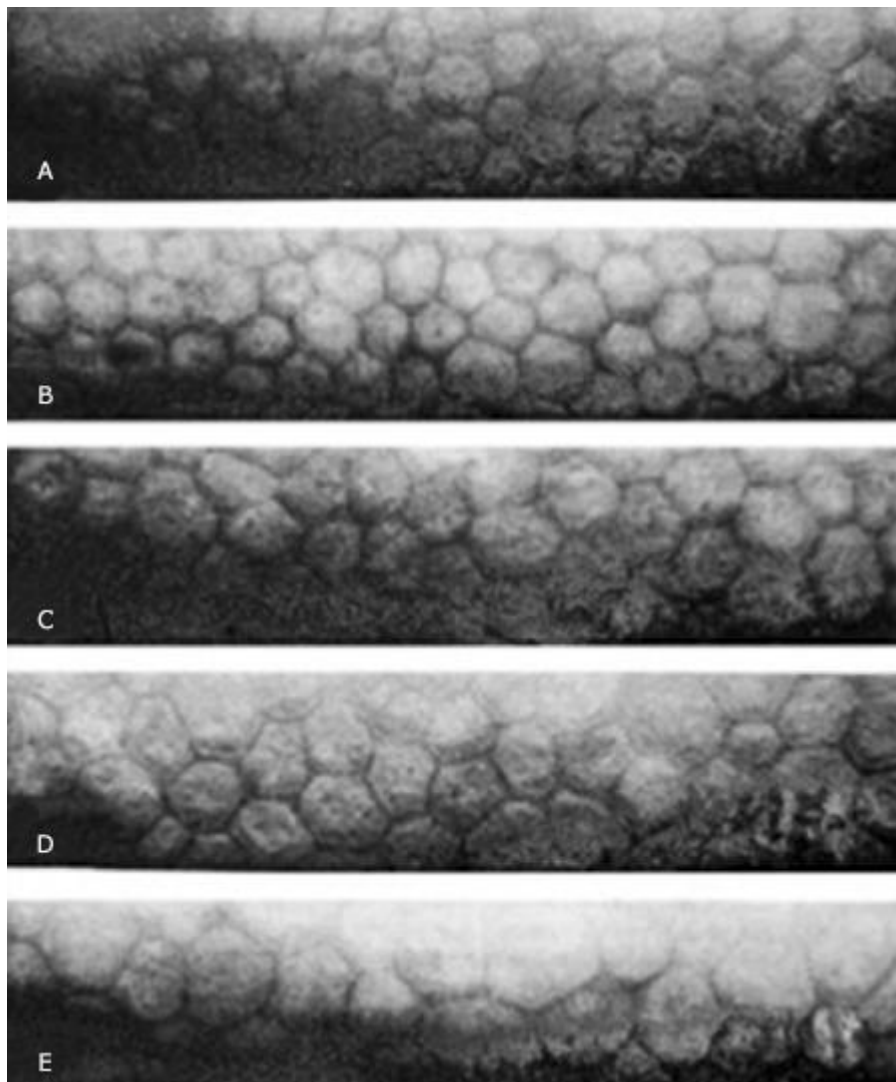


Fig. 1- Aumento del tamaño asimétrico de las células endoteliales con los años: A) 20 años B) 44 años C) 59 años D) 69 años E) 89 años. Joyce NC⁽¹⁰⁾

A excepción de las células basales del epitelio, la mayoría de células en el eje visual de la córnea no se dividen normalmente, por lo que se plantea que la proliferación celular puede afectar negativamente la calidad visual. Esta característica la hace un tejido muy

frágil, por lo que una pérdida excesiva de células por trauma, distrofia u otra patología, puede causar disminución grave de la agudeza visual.

Se ha reportado que la reparación del endotelio corneal después de una lesión se da gracias al aumento de tamaño y aplanamiento de las células vecinas.⁽¹⁰⁾ La formación del endotelio corneal depende de la proliferación y migración de células mesenquimales derivadas de la cresta neural. Después de la formación de la monocapa celular endotelial, la proliferación disminuye y las células se mantienen en la fase G1 de división mitótica. Numerosos estudios de laboratorio indican que el endotelio corneal *in vivo* posee capacidad proliferativa, pero es detenida en la fase G1 del ciclo celular. En una investigación *ex vivo* donde compararon el ciclo celular de células endoteliales de córneas donantes jóvenes (< 30 años) con mayores de 50 años, observaron la evidencia que en las córneas de donantes mayores de 50 años se completó el ciclo celular, pero se necesitó mayor estimulación para la mitosis y el ciclo fue más largo, que en las córneas de donantes jóvenes. Aparentemente, son incapaces de responder a la estimulación autocrina. El factor de crecimiento transformante β (TGF- β) exógeno y en el humor acuoso suprime la entrada a la fase S en células endoteliales en cultivo, lo que sugiere que esta citoquina pudiera inhibir su proliferación *in vivo*. Durante el desarrollo corneal también ocurre la inhibición de la proliferación celular por contacto celular (célula-célula), lo cual ayuda a mantener la monocapa endotelial madura en estado no proliferativo, por un conocido inhibidor de la fase G1, el p27kip1, un inhibidor quinasa dependiente de ciclina. El TGF- β parece tener la función de mantener el estado no replicativo del endotelio maduro en casos de pérdida del contacto entre las células endoteliales.^(10,11,12)

El efecto de retención de la capacidad proliferativa del endotelio corneal humano ha conducido a recientes esfuerzos para inducir la división y el incremento de la densidad de estas importantes células. En estudios recientes se ha demostrado que las células endoteliales de la córnea humana adulta pueden ser inducidas a crecimiento en cultivo y entonces trasplantadas a córnea receptora *ex vivo*.⁽¹²⁾ Los conocimientos logrados hasta ahora por trabajos de laboratorio en relación con la capacidad de proliferación y la regulación del ciclo celular se utilizan en el desarrollo de nuevas terapias para tratar pacientes con riesgo de pérdida visual debido al bajo conteo celular endotelial.

Inhibidores de Rho quinasa

La *ROCK* es una serina/treonina quinasa que participa en la regulación y modulación del citoesqueleto de actina. Además, está relacionada con la regulación independiente de calcio de la contracción del músculo liso, las fuerzas contráctiles de la actomiosina, la adhesión tisular, la rigidez celular, la reorganización de la matriz extracelular, la morfología celular y la apoptosis.^(4,13) Debido a las numerosas funciones celulares controladas por la Rho quinasa, diversos investigadores han planteado la idea que los inhibidores de la *ROCK* podrían aumentar la adhesión celular y la proliferación del endotelio corneal lo que permitiría preservar células del endotelio y disminuir su apoptosis.^(13,14) La ruta Rho / *ROCK* participa en la regulación del citoesqueleto, la migración celular, la apoptosis celular y la proliferación celular.⁽¹⁵⁾

Los inhibidores de la Rho quinasa aumentan los niveles de ciclina D y suprimen la fosforilación de p27kip1 al activar la vía de señalización de la fosfatidilinositol-3-kinasa. La ciclina D y P27 son reguladores de la progresión G1/S del ciclo celular, eso explica el mecanismo de los inhibidores *ROCK* para promover la proliferación de las células endoteliales corneales. Asimismo, los inhibidores de la Rho quinasa aumentan la adhesión celular al mejorar la contractibilidad acto-miosina.^(16,17) La Rho quinasa también regula la fuerza contráctil del citoesqueleto de actina, lo que permite la contracción celular, la formación de ampollas en la membrana celular y la desintegración del núcleo. Por tanto, se puede detener la apoptosis del endotelio corneal usando inhibidores de la Rho quinasa.⁽¹⁵⁾

La posibilidad del tratamiento con gotas oculares podría recuperar la función endotelial de la córnea estimulando la proliferación *in vivo* de las células endoteliales residuales en pacientes con disfunción endotelial. *Okumura* y otros, en el 2009, demostraron *in vitro* que un inhibidor específico de la Rho quinasa, el Y-27632, aumentaba la proliferación de las células endoteliales cultivadas, en primates,⁽¹⁵⁾ y posteriormente demostraron su uso *in vivo* con aplicaciones tópicas después de una herida endotelial en conejos. En este último estudio, el grupo con el tratamiento recuperaba la transparencia corneal más rápido que el grupo control.⁽¹⁷⁾ Por ello, propusieron que la instilación tópica de este inhibidor podría ser un efectivo para la disfunción endotelial corneal pues a la biomicroscopia en lámpara de hendidura la transparencia y el grosor corneal se recuperaban de forma más rápida y se promovió la cicatrización *in vivo*.

Recientemente, un grupo de investigadores encontraron un marcador (LGR5) que se expresa en las lesiones periféricas de las células endoteliales corneales humanas y que las células marcador positivas tienen algunas características típicas de las células madre, lo que sugiere que la inhibición de ROCK estimula la proliferación *in vivo* de las CEC, por lo que pudiera ser posible un tratamiento médico exitoso, como el uso de gotas oculares inhibidoras ROCK u otros agentes farmacológicos como alternativa a la cirugía de injerto para las fases tempranas de la disfunción endotelial corneal. Aunque las células madre del endotelio corneal no se han identificado, se informa que en el área periférica de esta capa de la córnea las células conservan una alta capacidad proliferativa.^(4,15)

El ripasudil (Glanatec, solución oftálmica al 0,4 %), un inhibidor de la Rho quinasa fue aprobado en el 2014 en Japón para el tratamiento del glaucoma e hipertensión ocular cuando los otros medicamentos no fueran efectivos. El efecto máximo en la presión se da en la primera o segunda hora después de la administración. El principal efecto adverso es la hiperemia conjuntival. Al séptimo día de tratamiento, cada 12 horas en 8 hombres voluntarios, se encontró una máxima concentración plasmática de 0,662 ng/ml alcanzada después de 0,083 horas.⁽¹⁸⁾ Actualmente, un medicamento inhibidor de la Kinasa Rho (Netarsudil), obtuvo la aprobación de la Administración de Alimentos y Medicamentos (FDA), siendo el primero de su tipo en lograrlo hacerlo en los Estados Unidos de América.⁽⁴⁾

Distrofia corneal endotelial de fuchs

La FECD es un trastorno degenerativo y progresivo del endotelio corneal que se caracteriza por pérdida de células endoteliales y alteraciones en la membrana de Descemet, lo que puede causar una alteración en la transparencia corneal que evoluciona a disfunción del tejido con deterioro de la agudeza visual.^(19,20,21)

En el 2010, el equipo de trabajo del Dr. Okumura obtuvo el permiso para probar un colirio a base de inhibidor del Rho quinasa en pacientes con distrofia endotelial de Fuchs,⁽¹⁴⁾ pacientes que habían sido programados para un DSEK participaron en el estudio divididos en 2 grupos: un primer grupo con edema corneal central y un segundo grupo con edema difuso en toda la córnea. El endotelio corneal central fue removido y luego tratado con gotas de Y-27632, 6 veces al día por 7 días. Se observó una disminución del grosor

corneal central en el grupo con edema central; por el contrario, no hubo cambios en el grupo con edema difuso (figura 2). La poca cantidad de pacientes y la falta de un grupo control impiden sacar conclusiones estadísticamente significativas por lo que se necesitan mayores estudios para validar la efectividad de este tratamiento. ⁽²³⁾ Estos resultados coinciden con los obtenidos por *Koizumi* y otros en su reporte de 24 meses de seguimiento a un paciente con distrofia de Fuchs candidato a queratoplastia lamelar posterior que recupera una agudeza visual de 20/20 y disminuye su paquimetría gracias a la eliminación del endotelio enfermo prepupilar a través de una varilla de acero transcorneal enfriada por nitrógeno líquido asociada a la aplicación tópica de un inhibidor de la Rho quinasa seis veces al día por una semana. ⁽¹⁹⁾

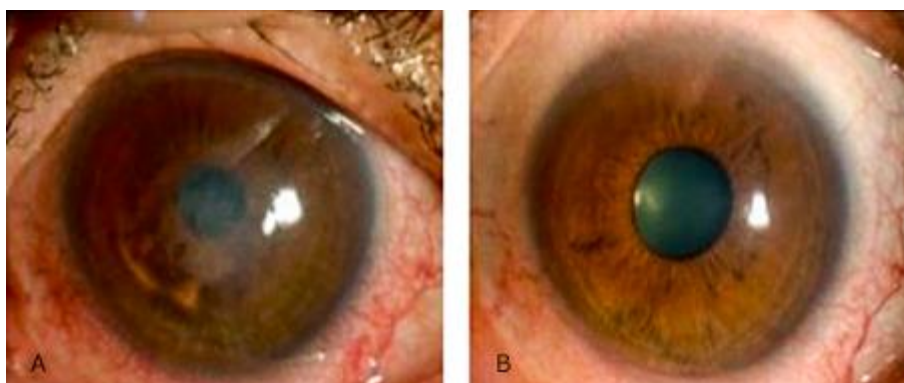


Fig. 2- Paciente con edema corneal central por distrofia endotelial de Fuchs tratado con Inhibidor de Rho quinasa en gotas. Antes del tratamiento, se observa edema corneal central (A), pero el edema desaparece y la agudeza visual se recupera con el tratamiento (B). *Okumura*²³

En un estudio publicado en el 2019, *Macsai* y otros⁽²²⁾ compararon los resultados de realizar DWEK – descemetorexis sin queratoplastia – asociada o no a Ripasudil en pacientes con distrofia de Fuchs con densidad endotelial periférica superior a 1000 células/mm². Se concluyó que los pacientes tratados con DWEK asociado a Ripasudil recuperaron la visión más rápido y presentaron niveles más altos de densidad endotelial que aquellos tratados con DWEK sin Ripasudil. Algunos pacientes del estudio también fueron operados de catarata y no se observó disminución de la densidad endotelial postoperatoria en este grupo cuando recibían Ripasudil. ⁽²⁴⁾

Descompensación corneal aguda

La causa secundaria más frecuente de edema corneal es la queratopatía bullosa pseudofáquica lo que refleja la alta popularidad de la cirugía de catarata en las últimas décadas. Este fallo en la bomba endotelial puede ser debido a una lesión mecánica, química, inflamación o infección posoperatoria y la preexistencia de un compromiso endotelial.^(25,26) Se ha encontrado alteraciones en la acuaporinas - una pequeña familia de proteínas estructurales de membrana, cuya función es esencial en el transporte de líquidos entre células y su entorno en respuesta a cambios osmóticos en pacientes con edema corneal pseudofáquico y distrofia endotelial de Fuchs.^(27,17)

La densidad de células endoteliales disponibles para su redistribución es el principal factor que determina si una córnea se recupera del edema corneal o se descompensa. Estudios preliminares sobre la seguridad y efectividad de los inhibidores de la Rho quinasa tópicos apoyan su uso como tratamiento para el daño endotelial posterior a cirugía de catarata. Sin embargo, se necesitan más estudios para validar estos resultados. Se ha demostrado que el uso de estos fármacos no produce cambios morfológicos irreversibles en córneas de pacientes sanos. Sin, embargo pueden aparecer pseudoguttas transitorias.^(1,2,3,4,5,6,7,8,9,10,11,12,13,14,15,16,17,18,19,20,21,22,23,24,25,26,27,28)

En un estudio realizado por *Alkharashi* y otros en el 2019, se estudió la aplicación de un inhibidor de la Rho quinasa tópico perioperatorio en la cirugía de facoemulsificación y su efecto beneficioso en el endotelio corneal. Se aplicó Ripasudil tres veces al día preoperatoriamente y la misma dosis una semana después de la cirugía. Se estudiaron 4 ojos de 3 pacientes. El ojo derecho fue operado y recibió tratamiento tópico en los pacientes 1 y 2, mientras que ambos ojos fueron operados en el paciente 3 y sólo el ojo derecho recibió tratamiento. Se obtuvo, que el rango de pérdida endotelial de los ojos que recibieron Ripasudil tópico fue menor que el valor promedio normal. Además, el ojo derecho del paciente operado de ambos ojos que recibió tratamiento con Ripasudil y obtuvo 23,9 % menos de pérdida de células endoteliales en comparación con el otro ojo con el mismo poder para los dos. Este estudio está limitado por el pequeño número de pacientes, pero nos permite pensar en un posible efecto protector endotelial de este medicamento en la cirugía de catarata.⁽²⁹⁾

Ingeniería tisular

La idea de trasplantar células endoteliales cultivadas fue propuesta en 1970. Sin embargo, se necesitó el desarrollo de métodos y técnicas de cultivo para que pueda ser factible esta terapia.⁽³⁰⁾

En el 2013, el equipo de trabajo del Dr. Okumura comenzó a probar la inyección en cámara anterior de una suspensión de células endoteliales cultivadas en combinación con un inhibidor de Rho quinasa. Recientemente, se han reportado los resultados del primer ensayo clínico en 11 pacientes con descompensación endotelial tratados con esta terapia. Todos los pacientes recuperaron la transparencia corneal y no se reportó ningún efecto adverso local ni sistémico. Para este ensayo, las células endoteliales se obtuvieron de córneas donantes y fueron cultivadas en la Universidad de Medicina de la Prefectura de Kyoto. Actualmente, se busca la aprobación de esta terapia por las autoridades reguladoras como la FDA. Esta aprobación permitirá considerar las células endoteliales como un producto al que podrán acceder oftalmólogos y pacientes en todo el mundo. Por el momento se está trabajando en optimizar el protocolo para mejorar la eficiencia a gran escala, los métodos de transporte, el control de calidad y los procedimientos de criopreservación. Se considera que la inyección celular tiene ventajas sobre el trasplante laminar al ser un procedimiento menos invasivo, con más fácil preparación, lo que demuestra la regeneración del endotelio corneal y la restauración de la transparencia corneal. Se han acumulado pruebas que confirman la seguridad y la eficacia de las inyecciones de CEC cultivadas en combinación con un inhibidor de ROCK en modelos animales.^(31,32,33)

Referencias bibliográficas

1. Van den Bogerd B, Ni´ Dhubhghaill S, Koppen C, Tassignon MJ, Zakaria N. A review of the evidence for in vivo corneal endothelial regeneration. Survey of ophthalmology. 2018;6(3):149-65.
DOI: <http://dx.doi.org/10.1016/j.survophthal.2017.07.004>
2. Chan W, Akhbanbetova A, Quantock AJ, Heard CM. Topical delivery of a Rho-kinase inhibitor to the cornea via mucoadhesive film. European Journal of

Pharmaceutical Sciences. 2016;91:256-64. DOI:

<http://dx.doi.org/10.1016/j.ejps.2016.05.016>

3. Zoega GM, Fujisawa A, Sasaki H, Kubota A, Sasaki K, Kitagawa K, Jonasson F.

Prevalence and risk factors for cornea guttata in the Reykjavik Eye Study.

Ophthalmology. 2006;113(4):565-9. DOI:

<http://dx.doi.org/10.1016/j.ophtha.2005.12.014>

4. Okumura N, Kinoshita S, Koizumi N. Application of Rho Kinase Inhibitors for the Treatment of Corneal Endothelial Diseases. Journal of Ophthalmology. 2017(6):1-8.

DOI: <http://dx.doi.org/10.1155/2017/2646904>

5. Okumura N, Inoue R, Okazaki Y, Nakano S, Nakagawa H, Kinoshita S, Koizumi N.

Effect of the Rho Kinase Inhibitor Y-27632 on Corneal Endothelial Wound Healing.

Invest Ophthalmol Vis Sci. 2015;56(10):6067-74. DOI: <http://dx.doi.org/>

[10.1167/iovs.15-17595](http://dx.doi.org/10.1167/iovs.15-17595)

6. Arnold JJ, Hansen MS, Gorman GS, Inoue T, Rao V, Spellens S, Hunsinger RN,

Chapleau CA, Pozzo-Miller L, Stamer WD, Challa P. The effect of Rho associated

kinase inhibition on the ocular penetration of timolol maleate. Invest Ophthalmol Vis

Sci. 2013;54(2):1118-26. DOI: <http://dx.doi.org/10.1167/iovs.12-10583>

7. Nakagawa H, Koizumi N, Okumura N, Suganami H, Kinoshita S. Morphological Changes of Human Corneal Endothelial Cells after Rho-Associated Kinase Inhibitor

Eye Drop (Ripasudil) Administration: A Prospective Open-Label Clinical Study. PLoS

One. 2015;10(9):e0136802. DOI: <http://dx.doi.org/10.1371/journal.pone.0136802>

8. Chan KY, Cho P, Boost M. Corneal epithelial cell viability of an ex vivo porcine eye

model. Clin Exp Optom. 2014;97(4):337-40. DOI: <http://dx.doi.org/10.1111/cxo.12128>

9. Okumura N, Sakamoto Y, Fujii, K. Rho kinase inhibitor enables cell-based therapy

for corneal endothelial dysfunction. Sci Rep. 2016;6(1):26113. DOI:

<http://dx.doi.org/10.1038/srep26113>

10. Joyce NC. Proliferative capacity of the corneal endothelium. Progress in Retinal and

Eye Research. 2003;22(3):359-89. DOI: [http://dx.doi.org/10.1016/s1350-](http://dx.doi.org/10.1016/s1350-9462(02)00065-4)

[9462\(02\)00065-4](http://dx.doi.org/10.1016/s1350-9462(02)00065-4)

11. Joyce N. Cell cycle status in human corneal endothelium. Experimental Eye

Research. 2005;81(6):629-38. DOI: <http://dx.doi.org/10.1016/j.exer.2005.06.012>

12. Joyce NC, Harris DL, Mello DM. Mechanisms of Mitotic Inhibition in Corneal

Endothelium: Contact Inhibition and TGF- β 2. Investigative Ophthalmology & Visual

Science. 2002[acceso 24/02/2022];43(7):2152-9. Disponible en:

<https://pubmed.ncbi.nlm.nih.gov/12091410/>

13. Moshirdar M. Use of Rho kinase Inhibitors in Ophthalmology: A Review of the Literature. Med Hypothesis Discov Innov Ophthalmol. 2018[acceso:

24/02/2022];7(3):101–111. Disponible en: <https://pubmed.ncbi.nlm.nih.gov/30386798/>

14. Okumura N. The New Therapeutic Concept of Using a Rho Kinase Inhibitor for the Treatment of Corneal Endothelial Dysfunction. Cornea. 2011;30(1):S54–S59. DOI:

<http://dx.doi.org/10.1097/ICO.0b013e3182281ee1>

15. Okumura N. “Enhancement on primate corneal endothelial cell survival in vitro by a ROCK inhibitor,” Investigative Ophthalmology & Visual Science. 2009;50(8):3680–

368. DOI: <http://dx.doi.org/10.1167/iovs.08-2634>

16. Peh GS. The effects of Rho-associated kinase inhibitor Y-27632 on primary human corneal endothelial cells propagated using a dual media approach. Sci

Rep. 2015;5:9167. DOI: <http://dx.doi.org/10.1038/srep09167>

17. Okumura Y, Okazaki R. Effect of the Rho- associated kinase inhibitor eye drop (ripasudil) on corneal endothelial wound healing. Investigative Ophthalmology &

Visual Science. 2016;57(3):1284–92. DOI: <http://dx.doi.org/10.1167/iovs.15-18586>

18. Garnock-Jones KP. Ripasudil: First Global Approval. Drugs. 2014;74(18):2211–

5. DOI: <http://dx.doi.org/10.1007/s40265-014-0333-2>

19. Koizumi N, Okumura N, Ueno M. Rho-associated kinase inhibitor eye drop treatment as a possible medical treatment for Fuchs corneal dystrophy. Cornea.

2013;32(8):1167-70. DOI: <http://dx.doi.org/10.1097/ICO.0b013e318285475d>

20. Camacho EO, Gómez QA. Distrofía de Fuchs. Rev Med Cos Cen. 2015[acceso

24/02/2022];72(614):195-200. Disponible en: [https://www.medigraphic.com/cgi-](https://www.medigraphic.com/cgi-bin/new/resumen.cgi?IDARTICULO=58614)

[bin/new/resumen.cgi?IDARTICULO=58614](https://www.medigraphic.com/cgi-bin/new/resumen.cgi?IDARTICULO=58614)

21. López González M, Rodríguez de la Paz U, López Hernández SM, Lapido Polanco S, Baldoquin Rodríguez W. Características clínicas de la distrofia corneal endotelial de Fuchs. Revista Cubana de Oftalmología 2014[acceso 24/02/2022];27(4):1561-3070.

Disponible

en: <http://www.revofthalmologia.sld.cu/index.php/oftalmologia/article/view/338>

22. Macsai M, Shiloach M. Use of Topical Rho Kinase Inhibitors in the Treatment of Fuchs Dystrophy After Descemet Stripping Only. Cornea. 2019;38(5):529-34. DOI

<http://dx.doi.org/10.1097/ICO.0000000000001883>

223. Okumura N, Koizumi N, Kay EP, Ueno M, Sakamoto Y, Nakamura S, *et al.* “The ROCK inhibitor eye drop accelerates corneal endothelium wound healing.” *Investigative Ophthalmology & Visual Science*. 2013;54(4):2493–502. DOI: <http://dx.doi.org/10.1167/iovs.12-11320>
24. Sharma N. Corneal edema after phacoemulsification. *Indian J Ophthalmol*. 2017 Dec;65(12):1381–9. DOI: http://dx.doi.org/10.4103/ijo.IJO_871_17
25. Feizi S. Corneal endothelial cell dysfunction: etiologies and management. *Ther Adv Ophthalmol*. 2018;10:2515841418815802. DOI: <http://dx.doi.org/10.1177/2515841418815802>
26. Sharma N, Singhal D, Nair SP, Sahay P, Sreeshankar SS, Maharana PK. Corneal edema after phacoemulsification. *Indian J Ophthalmol*. 2017;65(12):1381-9. DOI: http://dx.doi.org/10.4103/ijo.IJO_871_17
27. De Acha Torrez Rafael, Dolz Tejerina Helmut, Dolz Tejerina Vladimir. Acuaporinas, implicaciones en modelos patológicos, de tratamiento y rol clínico. *Rev Cient Cienc Méd*. 2015[acceso 24/02/2022];18(2):38-42. Disponible en: http://www.scielo.org.bo/scielo.php?script=sci_arttext&pid=S1817-74332015000200009&lng=e
28. Nakagawa H, Koizumi N, Okomura N, Suganami H, Kinoshita S. Morphological Changes of Human Corneal Endothelial Cells after Rho-Associated Kinase Inhibitor Eye Drop (Ripasudil) Administration: A Prospective Open-Label Clinical Study. *PLoS ONE*. 2015;10(9):e0136802. DOI: <http://dx.doi.org/10.1371/journal.pone.0136802>
29. Alkharashi M, AlAbbasi O, Magliyah M. Perioperative Use of Rho-Kinase Inhibitors has Beneficial Effect on Corneal Endothelium after Phacoemulsification. *Middle East African Journal of Ophthalmology*. 2019;26(4):246-9. DOI: http://dx.doi.org/10.4103/meajo.MEAJO_27_19
30. Okumura N, Koizumi N. Regeneration of the corneal endothelium. *Current Eye Research* 2019; 45(3): 303-312. DOI: <http://dx.doi.org/10.1080/02713683.2019.1700529>
31. Okumura N, Kagami T, Watanabe K, Kadoya S, Sato M, Koizumi N. Feasibility of a cryopreservation of cultured human corneal endothelial cells. *PLoS One*. 2019;14(6): e0218431. DOI: <http://dx.doi.org/10.1371/journal.pone.0218431>

32. Okumura S, Kinoshita S, Koizumi N. Cell-based approach for treatment of corneal endothelial dysfunction. *Cornea*. 2014;33(11):S37–S41. DOI:

<http://dx.doi.org/10.1097/ICO.0000000000000229>

33. Kinoshita S, Koizumi N, Ueno M, Okumura N, Imai K, Tanaka H, *et al.* Injection of Cultured Cells with a ROCK Inhibitor for Bullous Keratopathy. *N Engl J Med*.

2018;378(11):995-1003. DOI: <http://dx.doi.org/10.1056/NEJMoal712770>