

## Uso del sildenafil oral en el tratamiento del linfangioma orbitario

### Use of Oral Sildenafil in the Treatment of Orbital Lymphangioma

Franklyn Alain Abreu Perdomo<sup>1\*</sup><https://orcid.org/0000-0001-6894-5121>

Dayana Roso Quintosa<sup>2</sup><https://orcid.org/0000-0003-3219-6194>

Manuel Bazán Milián<sup>1</sup><https://orcid.org/0000-0002-7331-5332>

Julio Lázaro González García<sup>3</sup><https://orcid.org/0000-0001-8250-5042>

Ana Celia Pérez Ruíz<sup>4</sup><https://orcid.org/0000-0002-0837-7246>

<sup>1</sup>Instituto de Oncología y Radiobiología. La Habana. Cuba.

<sup>2</sup>Hospital Clínico Quirúrgico “Hermanos Ameijeiras”. La Habana. Cuba.

<sup>3</sup>Hospital General Docente “Héroes del Baire”. Isla de la Juventud. Cuba.

<sup>4</sup>Hospital General “Dr. Juan Bruno Zayas Alfonso”. Santiago de Cuba.

\*Autor para la correspondencia: [franklyn@inor.sld.cu](mailto:franklyn@inor.sld.cu)

#### RESUMEN

Los linfangiomas orbitarios son malformaciones vasculares benignas, de crecimiento lento, abortivas y no funcionales, que se presentan principalmente en la primera década de la vida. Las opciones terapéuticas en estos casos presentan una resolutivez limitada, algunos tratamientos suelen ser agresivos y provocar daños del aparato visual. Se presenta un caso de una paciente femenina de 6 años de edad atendida por proptosis del ojo izquierdo a la que se le realizó el diagnóstico clínico-imagenológico de linfangioma de la órbita, con el objetivo de mostrar el resultado alcanzado en el manejo de la misma mediante el uso del sildenafil por vía oral, modalidad terapéutica en estudio a nivel mundial en el tratamiento de estas afecciones. El tratamiento con sildenafil en el linfangioma orbitario demostró ser eficaz en la mejoría del cuadro clínico y por imágenes. Durante el tratamiento no se reportaron reacciones adversas.

**Palabras clave:** linfangioma orbitario; malformaciones linfáticas, sildenafil.

## ABSTRACT

Orbital lymphatic malformations are benign, slow-growing, abortive, nonfunctional vascular malformations that occur mainly in the first decade of life. Therapeutic options in these cases present limited resolution, some treatments are usually aggressive and cause damage to the visual apparatus. We present a case of a 6-year-old female patient treated for proptosis of the left eye. The clinical-imaging diagnosis of lymphangioma of the orbit was made to show the results achieved in its treatment through the use of oral sildenafil, a therapeutic modality under study worldwide in the treatment of these conditions. The treatment with sildenafil in orbital lymphangioma proved to be effective in the improvement of the clinical and imaging picture. No adverse reactions were reported during treatment.

**Keywords:** orbital lymphangioma; lymphatic malformations; sildenafil.

Recibido: 04/06/2022

Aceptado: 04/07/2022

## Introducción

Los linfangiomas orbitarios, como eran conocidos antiguamente, no son neoplasias sino malformaciones vasculares benignas, de crecimiento lento, abortivas y no funcionales, que se presentan principalmente en la primera década de la vida, con una historia natural variable e impredecible. Pueden confundirse con alteraciones venosas orbitarias y hemangiomas.<sup>(1,2)</sup>

Representan entre el 0,3 - 1,5 % de los tumores orbitarios. En Cuba, el 1,5 % del total de tumores de la órbita, y el 16 % en edad pediátrica.<sup>(3)</sup>

Aunque son lesiones que se encuentran aisladas hemodinámicamente de la circulación, pueden producirse hemorragias espontáneas en su luz, en el 55 % de los casos, que en ocasiones provocan proptosis aguda y afectación de la visión. Dichas lesiones se muestran como masas blandas azuladas en el cuadrante nasal superior, con un componente conjuntival quístico asociado. Pueden provocar desplazamiento del globo ocular y ptosis palpebral mecánica en S.<sup>(4)</sup>

Las lesiones posteriores pueden permanecer silentes o causar proptosis lentamente progresiva o presentar un inicio brusco de proptosis dolorosa por hemorragia espontánea, limitación de los movimientos oculares, compresión del nervio óptico, y por tanto afectación de la visión. Se asocia frecuentemente a infecciones del tracto respiratorio alto. Posteriormente, la sangre queda

enquistada formando “quistes de chocolate” que pueden regresar espontáneamente con el paso del tiempo, en casos persistentes puede intentarse su drenaje o escisión. En casos de proptosis severa puede ocurrir queratopatía por exposición y daños del globo ocular.<sup>(5)</sup>

Para su diagnóstico se debe realizar un examen físico general acompañado de estudios complementarios (hematología y química sanguínea); y un examen oftalmológico completo junto a estudios imagenológicos: tomografía computarizada, resonancia magnética, ultrasonido ocular y orbitario, angiografía (en casos que se requieran); y se debe realizar biopsia en aquellos casos donde la lesión, por su localización orbitaria, permita la realización de su abordaje.<sup>(6)</sup>

En ocasiones, es frecuente encontrar la combinación de un hemangioma con un linfangioma, denominadas hemangiolinfangomas, las cuales constituyen un reto terapéutico en la práctica médica.<sup>(3,7)</sup>

Las modalidades terapéuticas descritas para su tratamiento, en la mayoría de los casos, no logran controlar este tipo de lesiones. Se ha descrito el uso de esteroides, sustancias esclerosantes y radioterapia, estos dos últimos procedimientos invasivos con resolutivez incierta que pueden provocar complicaciones locales que traen consigo la pérdida visual, en vez de resultados favorables. La resección quirúrgica total resulta prácticamente imposible debido a que son lesiones friables, sangrantes y no encapsuladas que comprometen estructuras vitales del aparato visual; solo se logra en lesiones aisladas, bien delimitadas, principalmente de localización anterior y extraconal. Las resecciones incompletas tienen un alto índice de recurrencias. Estas terapias tienen una resolutivez de un 50 % en algunos casos.<sup>(6,7)</sup>

En búsqueda de nuevos tratamientos se encontró el uso del sildenafil. En el Hospital Pediátrico Lucile Packard, donde estaban tratando un caso con hipertensión pulmonar y linfangioma con el medicamento, se obtuvo mejoría también en el linfangioma con el uso de este. Se han documentado en la literatura resultados parciales favorables de pacientes tratados con sildenafil, y actualmente existe un ensayo clínico multicéntrico en ejecución liderado por la Universidad de Stanford, con el objetivo de evaluar su efectividad.<sup>(8)</sup>

En base a estos estudios de ensayos clínicos, se realizó un protocolo de actuación en el Instituto de Oncología y Radiobiología de nuestro país para el tratamiento de estas lesiones, convirtiéndose en un proyecto de investigación, que se encuentra en ejecución.

En este paciente que presentamos utilizamos el sildenafil como alternativa de tratamiento no invasivo, y es el primer caso en el país que utiliza esta modalidad terapéutica.

## Presentación de caso

Paciente femenina de 6 años de edad que acude a consulta por aumento de volumen del ojo izquierdo (OI). Refiere antecedentes patológicos personales de catarros a repetición y no se recogen antecedentes patológicos familiares. Desde los 4 años comenzó con proptosis de dicho ojo, que empeoraba progresivamente asociada a procesos respiratorios altos. En el examen físico oftalmológico se corroboró una proptosis leve del OI, con una agudeza visual de 0.9; en el OD de 1.0.

Se realizaron estudios complementarios, que se encontraban dentro de límites normales.

Se realizó Resonancia Magnética por Imágenes (RMI) simple de cráneo en T1 que reveló imagen isointensa, heterogénea, de contornos mal definidos, que ocupa aproximadamente un 80 % de la cavidad orbitaria con predominio del espacio intracónico, englobando el nervio óptico, en contacto con los músculos extraoculares y con el polo posterior del globo ocular (OI), con desplazamiento y sin infiltración (figura 1).

Por las características de la lesión resulta compleja la realización de una biopsia por el riesgo de dañar estructuras vitales del aparato visual, por lo que se hace el diagnóstico clínico-imagenológico de un linfangioma orbitario.

Se realizó tratamiento con esteroides y propanolol oral (por sospecha de componente mixto, vascular y linfático) sin lograr respuesta alguna.

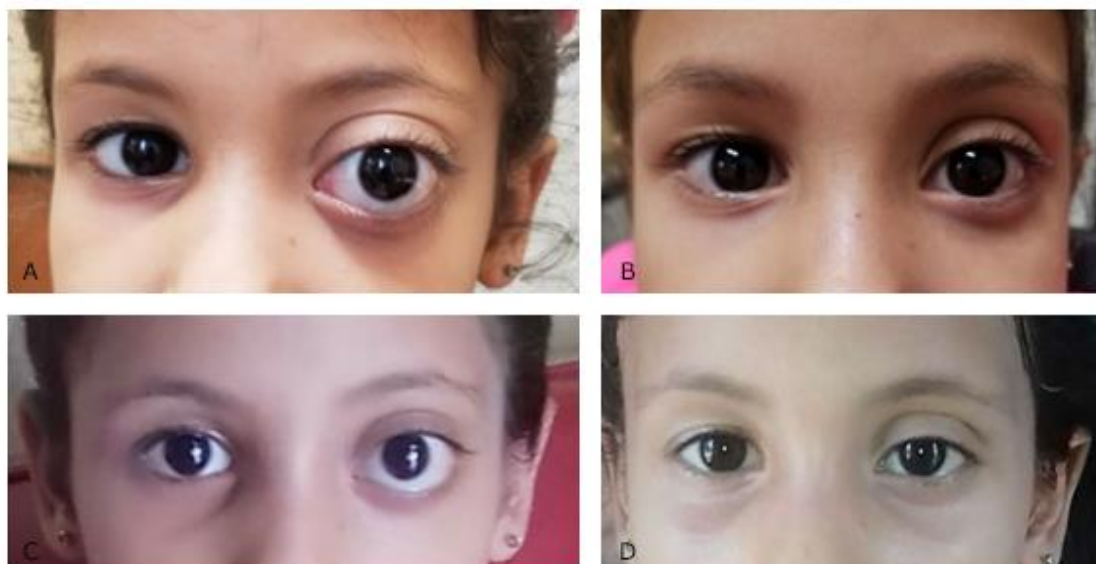Previo discusión multidisciplinaria (oncopediatría, cardiología, oftalmología) y con la aprobación de la Dirección Nacional del Programa de Atención Materno-Infantil (PAMI), se elaboró un protocolo de actuación y se comenzó el tratamiento con sildenafil (tab 50 mg), a una dosis de 37.5 mg/día, dividido en 3 subdosis, a durar 6 meses.

Al mes de tratamiento se logró una regresión total de la proptosis, notándose un discreto enoftalmo de ese ojo, que se mantuvo así durante todo el periodo terapéutico.

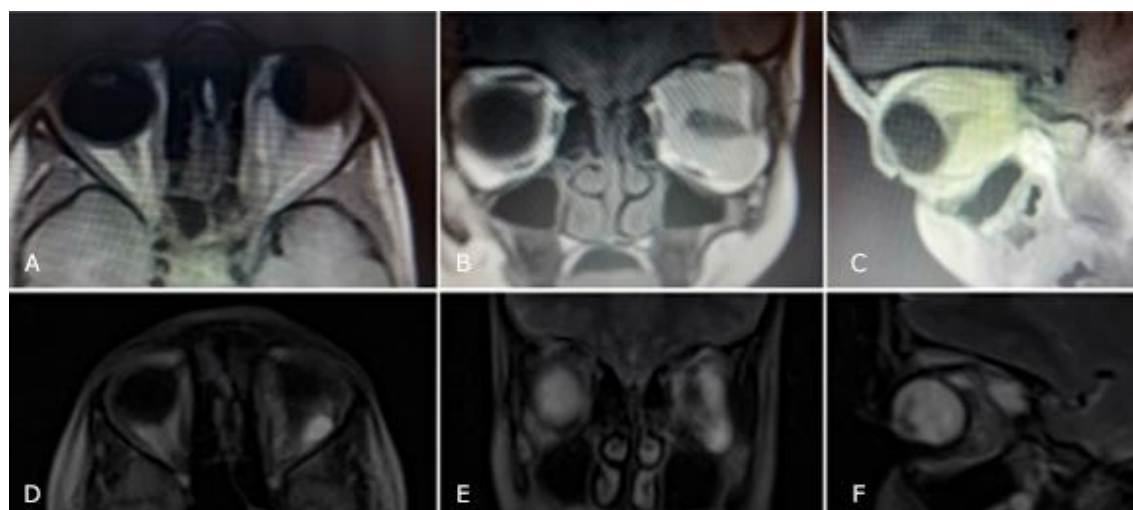
Pasados los 6 meses se suspendió la terapia y se indicó RMI evolutiva, la cual no se pudo realizar por la situación epidemiológica compleja del país por la pandemia de COVID-19.

Después de 1 mes sin tratamiento y a raíz de la presentación de un cuadro catarral, aparece nuevamente la proptosis del OI. Se rediscutió el caso, y teniendo en cuenta la conducta tomada en pacientes similares en el mundo, con previa aprobación de los padres y con la firma de un consentimiento informado, se decidió continuar con el tratamiento, ahora con una dosis más alta, en relación con el peso de la niña. Se aplicaron 50 mg de Sildenafil diarios por vía oral por un periodo de un mes, y se logró la reversión del cuadro clínico (figura 1).

Se realizó la RMI evolutiva donde se constata la mejoría imagenológica del proceso. Se observó una lesión pequeña residual, sin repercusión clínica en la paciente (figura 2), a la cual se le dará seguimiento clínico y por RMI cada 3 meses. Durante el curso del tratamiento no se reportaron reacciones adversas.



**Fig. 1** – Fotografías de la paciente. A) Al diagnóstico inicial. B) Al mes de tratamiento. C) Recaída en el mes 7 (1 mes después de concluido el tratamiento). D) Al mes 8, después de realizar re-tratamiento.



**Fig. 2** - Estudios de Resonancia Magnética del caso. A, B, C) Estudio inicial. Corte axial, coronal y sagital, respectivamente, donde se observa el tamaño y extensión de la lesión en la cavidad orbitaria. D, E, F) Estudio final. Corte axial, coronal y sagital, respectivamente, donde se observa lesión residual en la cavidad orbitaria.

## Discusión

Los linfangiomas son malformaciones linfáticas multiquísticas que se presentan fundamentalmente en la infancia y son más frecuentes en la región de la cabeza y el cuello. Estas lesiones pueden crecer en el curso de infecciones sistémicas, típicamente durante infecciones respiratorias altas, o por traumatismos menores que pueden producir hemorragia intralesional.<sup>(6)</sup>

Los linfangiomas orbitarios tienen un flujo interno mínimo o ninguno, por no tener conexión con el sistema vascular, y son clasificados como lesiones Tipo I (No flujo) por el Sistema de Clasificación de malformaciones vasculares de la Sociedad Internacional de Órbita.<sup>(6,9)</sup>

Según la extensión y profundidad de las lesiones se clasifican en superficiales (quistes subcutáneos), profundas (infiltración orbitaria), combinadas (componente superficial y profundo) y complejas (infiltración intracraneal u otras estructuras de la cabeza y el cuello). Las malformaciones superficiales son más fáciles de tratar con cirugía y escleroterapia. Según el tamaño de los quistes se clasifican en microquísticas (< 2 cm), macroquísticas (> 2 cm), y mixtas. Algunos autores obtuvieron, con escleroterapia, mejor respuesta de las lesiones macroquísticas; otros consideran que esta modalidad terapéutica resulta útil solo en este tipo de lesiones.<sup>(10,11)</sup>

La principal forma de presentación es la proptosis, aunque también puede aparecer ptosis mecánica, restricción de la motilidad ocular, desfiguración física, neuropatía óptica compresiva. El diagnóstico se confirma fundamentalmente con estudios de imágenes, principalmente la RMI, con la que se define el tamaño y extensión de la lesión, y características de los quistes que se comportan isointensos en T1 e hiperintensos en T2, con ausencia de flujo y vasos dilatados.<sup>(10,12)</sup>

La rareza del linfangioma orbitario hace imposible establecer una guía universal de tratamiento, pero básicamente se consideran 4 categorías de intervención: observación, inyección de sustancias esclerosantes, medicación sistémica y cirugía. Otras alternativas de tratamiento utilizadas en algunas instituciones incluyen la radioterapia a bajas dosis, el drenaje percutáneo, terapias con láser y la ablación con radiofrecuencia.

La observación está considerada en aquellos pacientes donde no existen síntomas importantes ni amenazas para la visión. La cirugía (exéresis completa o “debulking”) se hace difícil al tratarse de lesiones no encapsuladas y en interacción con estructuras vitales orbitarias, por lo que existe el riesgo de daño a las mismas, así como de recurrencia; resulta efectiva en lesiones pequeñas y aisladas de las estructuras oculares. En casos severos de infiltración de la órbita posterior, y ojo ciego y doloroso, se debe considerar la exenteración orbitaria.<sup>(10,11,12)</sup>

Las sustancias esclerosantes han sido utilizadas en el tratamiento del linfangioma orbitario hace más de 3 décadas. Las más utilizadas son: doxiciclina, bleomicina, alcohol, OK-432 (Picibanil), ácido acético, solución salina hipertónica, entre otras, fundamentalmente en lesiones macroquísticas. El procedimiento consiste en puncionar los quistes con una aguja (guiado por ultrasonido), aspiración del contenido e instilar la sustancia esclerosante, cuyo objetivo es la reducción, colapso y cicatrización de las lesiones. En ocasiones se puede requerir más de una aplicación.<sup>(6)</sup>

La medicación sistémica es una alternativa menos agresiva y se puede utilizar en dependencia de la tolerancia del individuo a los medicamentos utilizados. El uso de esteroides constituyó por algún tiempo la primera línea de tratamiento en estas lesiones, y aunque es utilizado en la actualidad en algunos centros, ha caído en desuso por la poca respuesta del linfangioma a este tratamiento. Algunos medicamentos bloquean las vías que intervienen en el crecimiento y proliferación celular, regulando la biogénesis ribosomal y la síntesis de proteínas, lo que conlleva a la reducción de la producción de factor de crecimiento vascular endotelial y la angiogénesis. Tal es el caso del sirolimus y el propanolol, aunque se ha encontrado mejor respuesta en las malformaciones arterio-venosas y linfático-venosas.<sup>(6)</sup>

En los últimos años, el uso del sildenafil en el tratamiento de las malformaciones linfáticas ha mostrado resultados positivos tanto en las lesiones orbitarias como las extraorbitarias. El sildenafil actúa inhibiendo selectivamente la fosfodiesterasa-5, evitando la degradación del guanosinmonofosfato cíclico (GMP). La inhibición de la fosfodiesterasa-5 disminuye la contractilidad del músculo liso vascular, produciendo vasodilatación. Una posible explicación para el efecto terapéutico observado del medicamento es la relajación del músculo liso seguida por descompresión quística. Otra alternativa sería que la relajación permita que los espacios linfáticos secundarios se abran o que el sildenafil pueda normalizar la disfunción endotelial linfática.<sup>(13)</sup>

El sildenafil puede causar efectos secundarios leves como cefalea, rubor facial, dispepsia, taquicardia, y fotofobia, y efectos severos como hipotensión severa, infarto de miocardio, arritmia ventricular, infarto cerebral, incremento de la presión ocular y pérdida repentina de la capacidad auditiva. Por lo que su uso debe ser monitorizado para suspenderlo en el momento del apareamiento de estos efectos.<sup>(6,13)</sup>

A raíz de la presentación de algunos casos con respuestas positivas, la Universidad de Stanford realizó un ensayo clínico (NCT01290484), que en la fase 1, encontraron reacciones adversas mínimas, en casos aislados (dispepsia, rubor facial, fiebre, sangrado de la lesión, déficit auditivo temporal), que no causaron la suspensión o exclusión del estudio. A la fase 2 (NCT02335242) del

mismo se sumaron el Hospital Pediátrico Ann & Robert H. Lurie de Chicago y la Universidad de Colorado, con 18 pacientes, y aún en ejecución, para evaluar la seguridad y eficacia del medicamento.<sup>(14)</sup>

Algunos autores plantean que si al término del periodo de tratamiento efectuado, tras la suspensión del medicamento se da una recurrencia de la enfermedad, puede iniciarse un nuevo ciclo hasta mantener la patología en remisión. El tiempo de utilización aún no se encuentra definido.

El sildenafil también ha demostrado su implicación en la modulación y potenciación de agentes quimioterapéuticos en diferentes tipos de cáncer; puede preceder al agente quimioterapéutico, induciendo primero una acción quimiosensibilizante, y promoviendo una mayor acción citotóxica.<sup>(15)</sup>

El tratamiento con sildenafil en el linfangioma orbitario demostró ser eficaz en la mejoría del cuadro clínico y por imágenes. No obstante, en el momento de la redacción del artículo, y a raíz de un nuevo cuadro respiratorio, aparece una nueva recaída, la cual se encuentra en estudio para evaluar la conducta posterior a seguir. Al ser el primer caso en el país con esta modalidad terapéutica, sirve de base para el estudio en futuros pacientes con esta enfermedad, alternativa que se encuentra aún en estudio a nivel mundial.

## Referencias bibliográficas

1. Abreu FA, Ortiz DL, Santos D, González JL, Fernández O, Caballero Y. Características clínicas y patológicas de los tumores orbitarios. Rev Cubana Oftalmología 2018[acceso 18/03/2022];31(2). Disponible en: [http://www.revoftalmologia.sld.cu/index.php/oftalmologia/article/view/554/html\\_344](http://www.revoftalmologia.sld.cu/index.php/oftalmologia/article/view/554/html_344)
2. Salmon J. Kanski. Oftalmología Clínica. Un enfoque sistemático. 9th ed. Elsevier; 2021;129-133.
3. Abreu FA. Enfermedades de la órbita y su contenido. En: Oftalmología pediátrica. ECIMED 2018. Cap 27: 387-402.
4. Basic and clinical science course. American Academy of Ophthalmology 2018. Vol 7. Cap 5: 67-102. Disponible en: <https://www.aao.org/Assets/42d3d758-19da-4c32-9fee-cc7d8ff611fb/636312515443700000/bcsc1718-s04-pdf>
5. Prakash G, Siddartha M, Mohammed I, Arjun K, Swathi E. A Case of Intraorbital Intraconal lymphangioma with Post-traumatic Apoplexy. Journal of Pediatric Neurosciences 2018. DOI: [http://dx.doi.org/10.4103/jpn.JPN\\_39\\_18](http://dx.doi.org/10.4103/jpn.JPN_39_18)



6. Patel SR, Rosenberg JB, Barmettler A. Interventions for orbital lymphangioma. Cochrane Database of Systematic Reviews 2019, Issue 5. Art. No.: CD013000. DOI: <http://dx.doi.org/10.1002/14651858.cd013000.pub2>
7. Young JW, Chang YK, Bradford S, Jin SY. Orbital Lymphangioma: Characteristics and Treatment Outcomes of 12 Cases. Korean J Ophthalmol. 2017;31(3):194–201. DOI: <http://dx.doi.org/10.3341/kjo.2016.0034>
8. Danial C, Tichy AL, Tariq U, Swetman GL, Khuu P, Leung TH, Benjamin L, Teng J, Vasanaawala SS, Lane AT. An open-label study to evaluate sildenafil for the treatment of lymphatic malformations. J Am Acad Dermatol. 2014 Jun;70(6):1050-7. DOI: <http://dx.doi.org/10.1016/j.jaad.2014.02.005>
9. Wang S, Zhang J, Ge W, Liu Y, Guo Y, Tai J et al. Use of Oral Sildenafil in Treatment of Pediatric Head and Neck Lymphatic Malformations. Journal of Global Oncology. 2018 Sept;4(2). DOI: <http://dx.doi.org/10.1200/jgo.18.92400>
10. Saha K, Leatherbarrow B. Orbital lymphangiomas: a review of management strategies. Current Opinion in Ophthalmology. 2012;23(5):433–8. DOI: <http://dx.doi.org/10.1097/ICU.0b013e3283560a99>
11. Hanif AM, Saunders JA, Hawkins CM, Wojno TH, Kim HJ. Use of percutaneous bleomycin sclerotherapy for orbital lymphatic malformations. Orbit 2018 June 14 [Epub ahead of print]:1–7. DOI: <http://dx.doi.org/10.1080/01676830.2018.1480636>
12. Raichura ND, Alam MS, Noronha VO, Mukherjee B. A prospective study of the role of intralesional bleomycin in orbital lymphangioma. Journal of AAPOS. 2017;21(2):146–51. DOI: <http://dx.doi.org/10.1016/j.jaapos.2017.03.007>
13. Holemans C, Quaniers J, Boesmans E, Kerzmann A, Honoré P, Defraigne JO. Lymphangiome kystique rétropéritonéal traité par sildénafil. Rev Med Liege. 2020[acceso 18/03/2022];75:7-8:541-3. Disponible en: <https://pubmed.ncbi.nlm.nih.gov/32779908/>
14. U.S. National Library of Medicine. Phase II Clinical trial: A Study to Evaluate Sildenafil for the Treatment of Lymphatic Malformations [In course]. ClinicalTrials.gov. Identifier: NCT01290484. 2020.
15. Haider M, Elsherbeny A, Pittalà V, Fallica AN, Alghamdi MA, Greish K. The Potential Role of Sildenafil in Cancer Management through EPR Augmentation. J Pers Med. 2021;11:585. DOI: <http://dx.doi.org/10.3390/jpm11060585>

### **Conflicto de intereses**

Los autores declaran que no tienen conflicto de intereses.