

## Síndrome de puntos blancos evanescentes

### Evanescient White Dot Syndrome

Loynette Fernández Mora<sup>1\*</sup> <http://orcid.org/0000-0002-0908-4402>

Lianet Céspedes González<sup>1</sup> <http://orcid.org/0009-0003-5909-9156>

Isabel Ambou Frutos<sup>1</sup> <http://orcid.org/0000-0003-1184-9133>

<sup>1</sup>Instituto Cubano de Oftalmología Ramón Pando Ferrer. La Habana, Cuba.

\*Autor para la correspondencia: [zobeidamr@infomed.sld.cu](mailto:zobeidamr@infomed.sld.cu)

#### RESUMEN

El *síndrome de múltiples puntos blancos evanescentes* es una enfermedad rara. La enfermedad se presenta en adultos jóvenes; aproximadamente el 80 % de los casos ocurre en mujeres; no hay predilección evidente por color de la piel o étnica. Se han informado casos raros de enfermedad bilateral y recurrente, pero la gran mayoría de son unilaterales con una enfermedad autolimitada. La causa es desconocida. Se ha postulado una patogénesis autoinflamatoria posviral, ya que las series de casos sugieren que alrededor del 50 % de los pacientes con síndrome de múltiples puntos blancos evanescentes tendrán una enfermedad anterior similar a la gripe. Los pacientes se quejan de escotomas y fotopsias. Se presenta un caso clínico de un paciente al cual se le diagnostica un síndrome de múltiples puntos blancos evanescentes, que, aunque es una enfermedad rara y poco frecuente hay que pensar en ella para poder diagnosticarla, y aunque de forma general tiene buena evolución puede tener complicaciones como atrofia de la retina, membrana epirretiniana y neovascular, y recurrencias.

**Palabras clave:** síndrome de múltiples puntos blancos evanescentes; autolimitada; escotomas; fotopsias.

## ABSTRACT

Multiple evanescent white dot syndrome is a rare disease. The disease occurs in young adults; approximately 80% of cases occur in women; there is no apparent predilection for skin color or ethnicity. Rare cases of bilateral and recurrent disease have been reported, but the vast majority of cases are unilateral with self-limited disease. The cause is unknown. A post-viral autoinflammatory pathogenesis has been postulated, as case series suggest that about 50% of patients with multiple evanescent whitehead syndrome will have previous influenza-like illness. Patients complain of scotomas and photopsias. We present a case report of a patient diagnosed with multiple evanescent white spots syndrome, which, although it is a rare and infrequent disease, it is necessary to think about it in order to diagnose it, and although it generally has a good evolution, it can have complications such as retinal atrophy, epiretinal and neovascular membrane, and recurrences.

**Keywords:** multiple evanescent white spots syndrome; self-limited; scotomas; photopsias.

Recibido: 28/05/2024

Aceptado: 18/07/2024

## Introducción

Los síndromes del punto blanco (MEWDS) constituyen un grupo de coriorretinopatías inflamatorias. Comparten muchas características clínicas similares, incluidas las lesiones coriorretinianas "reveladoras", varias características clínicas distintas y hallazgos de pruebas de diagnóstico que permiten una caracterización adicional. Los síndromes de puntos blancos comúnmente reconocidos incluyen síndrome de múltiples puntos blancos evanescentes (MEWDS), epiteliopatía pigmentaria retiniana aguda (ARPE), epiteliopatía pigmentaria placoide multifocal posterior aguda (APMPPE), coroiditis y panuveítis multifocal (MCP), retinopatía externa zonal oculta aguda

2

(AZOOR), coriorretinopatía en perdigones, coroidopatía serpiginosa y coroidopatía interna puntiforme (PIC).<sup>(1)</sup>

En 1984 *Jampol* y otros<sup>(2)</sup> describen el síndrome de múltiples puntos blancos evanescentes. La enfermedad se presentó en personas jóvenes (edad media 28 años), predominantemente mujeres (90 %), y se caracterizó por puntos unilaterales de color blanco grisáceo de 100 a 200  $\mu\text{m}$  a nivel del epitelio pigmentario de la retina o de la retina externa y una granularidad foveal. Las manchas blancas tenían una apariencia característica de corona en la angiografía con fluoresceína. La enfermedad remitió espontáneamente en aproximadamente dos meses con recuperación de la agudeza normal o casi normal (20/30 o mejor) en todos los pacientes. No se evidenció ninguna enfermedad sistémica y ningún tratamiento parecía justificado.

La enfermedad se presenta en adultos jóvenes; aproximadamente el 80 % de los en mujeres; no hay predilección con respecto al color de la piel. Se han informado casos raros de enfermedad bilateral y enfermedad recurrente, pero la gran mayoría de los casos son unilaterales con una enfermedad autolimitada.<sup>(3)</sup> El espectro clínico de este síndrome se ha ampliado en los últimos años y se han descrito casos atípicos. Se puede observar superposición con otras causas.<sup>(4)</sup>

El síndrome de múltiples puntos blancos evanescentes se considera una enfermedad rara. La incidencia se ha estimado en 0,22 por 100 000 habitantes por año, una incidencia del mismo orden de magnitud que la epiteliopatía pigmentaria placoide multifocal posterior aguda (APMPPE).<sup>(2)</sup> La causa es desconocida. Se ha postulado una patogénesis autoinflamatoria posviral, ya que las series de casos sugieren que alrededor del 50 % de los pacientes con MEWDS tendrán una enfermedad anterior similar a la gripe.<sup>(2,5)</sup> Los pacientes se quejan de visión de manchas oscuras y de rayos.<sup>(6)</sup>

Las pruebas de laboratorio en pacientes con este síndrome generalmente son más útiles para excluir otras enfermedades en el diagnóstico diferencial.<sup>(1)</sup> Se recomiendan pruebas serológicas para sífilis en todos los pacientes, y se realizan pruebas de detección de tuberculosis en aquellos pacientes con exposición o riesgos conocidos. Los niveles de la enzima convertidora de angiotensina (ECA) deficiente a menudo se obtienen junto con imágenes de

radiografías de tórax para evaluar la evidencia de sarcoidosis subyacente.<sup>(7)</sup> Las pruebas de diagnóstico ocular pueden ayudar a diferenciar síndromes específicos de puntos blancos con características sugestivas que a menudo son evidentes en la angiografía con fluoresceína (AF), la tomografía de coherencia óptica (OCT), las pruebas de campo visual, la angiografía con verde de indocianina (ICG), la autofluorescencia del fondo de ojo y estudios de electroretinografía (ERG).<sup>(8)</sup>

Otros autores<sup>(9)</sup> informaron que las imágenes de OCT-A en pacientes MEWDS pueden no mostrar alteraciones en el nivel de la coriocapilar y sugirió que MEWDS fuera una fotorreceptores primaria ya que los cambios patológicos son visible en OCT en la retina externa.

El examen de fondo de ojo generalmente muestra múltiples puntos blanquecinos pequeños ubicados alrededor del disco óptico o dispersos por todo el polo posterior y la periferia media. Además de las múltiples lesiones blancas, otra característica típica es la apariencia granular de la fovea, que puede estar presente incluso como una característica independiente. Dado que los puntos pueden desaparecer muy rápidamente, también es posible que la fundoscopia muestre ausencia de signos si el paciente no consulta al médico en una etapa temprana.<sup>(10)</sup>

La presentación clínica del síndrome de múltiples puntos blancos evanescentes se describió hace casi 30 años; sin embargo, la comprensión de su fisiopatología continúa cambiando y evoluciona con modalidades de imágenes. Inicialmente, la electroretinografía y la angiografía con fluoresceína indicaron epitelio pigmentario de la retina (EPR) y daño externo de la retina. Pero con la angiografía con verde de indocianina las teorías cambiaron a una coroidopatía primaria. Solo la tomografía de coherencia óptica de dominio espectral (SD-OCT) demostró directamente el efecto primario sobre el EPR y la retina externa, aunque la OCT con imágenes profundas mejoradas (EDI-OCT) puede modificar aún más nuestra comprensión.<sup>(11)</sup>

Las imágenes multimodales se han convertido en la base del diagnóstico de MEWDS, pero también pueden ser cruciales para desvelar su patogénesis.<sup>(12)</sup> En el arsenal diagnóstico contamos con métodos no invasivos (BL-FAF, SD-OCT, VF,

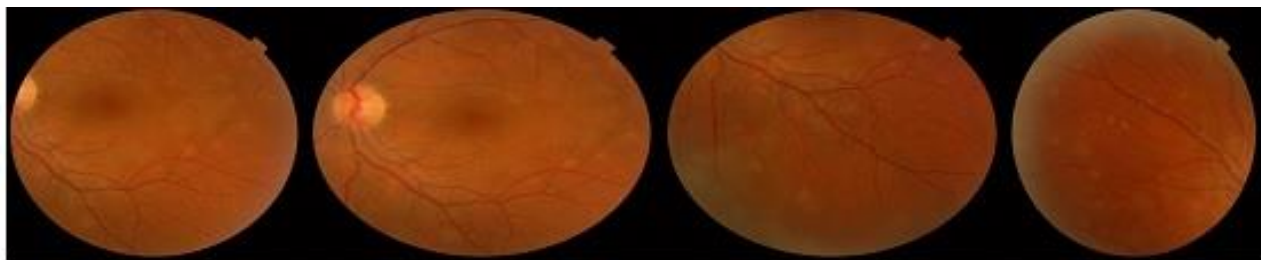
OCT-A) y métodos invasivos (FA, ICGA) para detectar lesiones patológicas en retina y coroides.<sup>(12,13)</sup>

La apariencia SD-OCT de MEWDS es la de una alteración principalmente de la zona elipsoide (segmentos externos de los fotorreceptores (EZ) y el complejo de la zona de interdigitación (IZ)) en la fóvea y en el exterior, a veces se asocia con lesiones focales reflectantes que cruzaron la línea de la membrana limitante externa. Como estas lesiones son muy demostrativas y causan signos secundarios impresionantes como la hiperautofluorescencia, muchos informes sitúan el origen de la enfermedad en estas estructuras, aunque solo representan la consecuencia de la isquemia por falta de perfusión coriocapilar.<sup>(10)</sup>

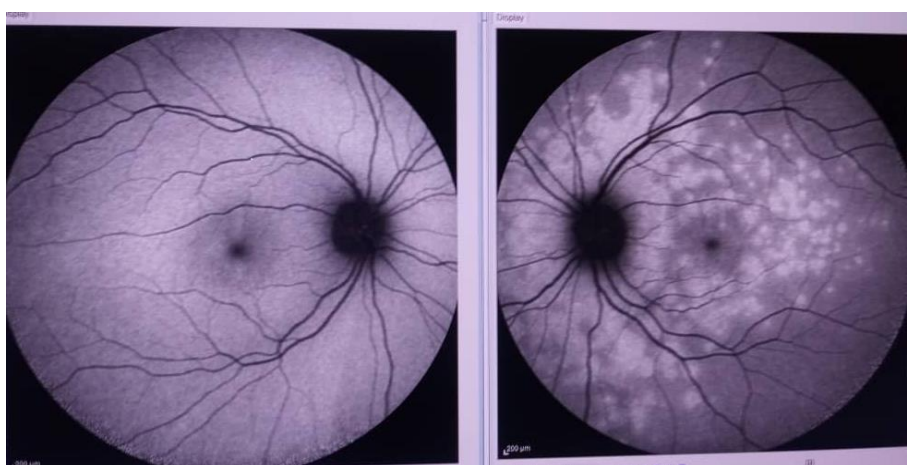## Presentación de caso

Se presenta una paciente de 32 años de edad, blanca, con antecedentes de salud aparente, que en abril de 2023 comenzó con visión de rayos en el ojo izquierdo por lo que fue remitida al servicio de retina del Instituto Cubano de Oftalmología (ICO) Ramón Pando Ferrer. La agudeza visual (AVSC) no corregida en el ojo derecho(OD) de unidad 1,0 y en el ojo izquierdo de 0,8.

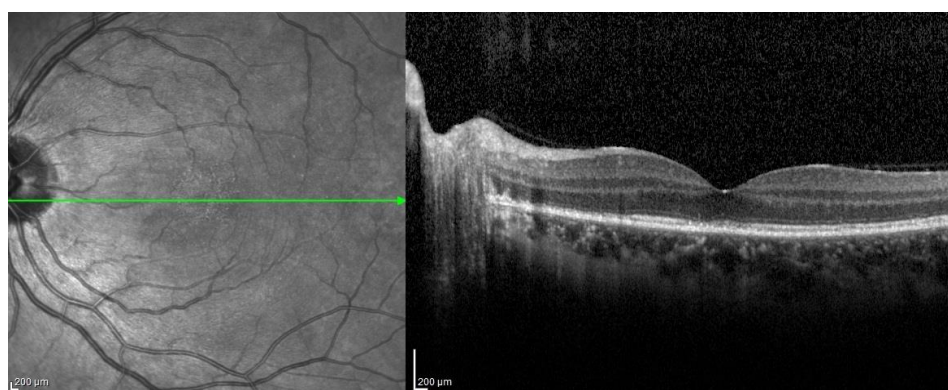
Al examen oftalmológico en el segmento anterior nada a señalar, a la biomicroscopía del segmento posterior se observaron múltiples lesiones pequeñas, de 100 a 300 micras, de color blanco grisáceo, profundas, mal definidas, localizadas alrededor de la fóvea, las arcadas vasculares y periferia, de aspecto granular anaranjado con reflejo atenuado. El ojo derecho se encuentra sin alteraciones. Se realiza retinografía a color (fig. 1, 2, 3 y 4) e imágenes por tomografía de coherencia óptica- spectralis (OCT-SD) y autofluorescencia, dónde se evidencian los puntos blancos y las alteraciones en las líneas de la retina externa con pérdida de la reflectividad y de homogeneidad.



**Fig. 1** - Retingrafía a color. Múltiples lesiones pequeñas, de 100 a 300 micras, de color blanco grisáceo, profundas, mal definidas, localizadas alrededor de la fóvea, las arcadas vasculares y periferia que va a tener un aspecto granular anaranjado con reflejo atenuado.

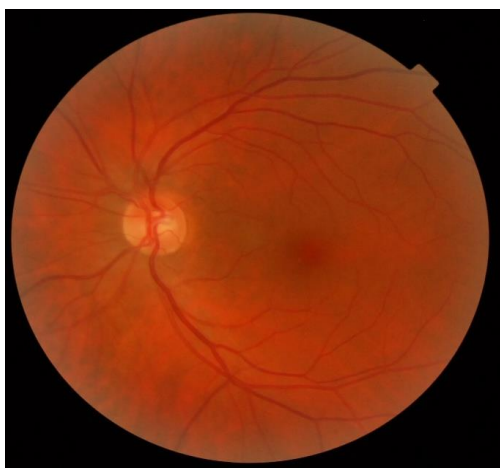

**Fig. 2** - OCT-SD en ambos ojos. Imagen simple no contrastada de autofluorescencia. OI; lesiones hiperautofluorescentes confluentes peripapilar y en área macular.

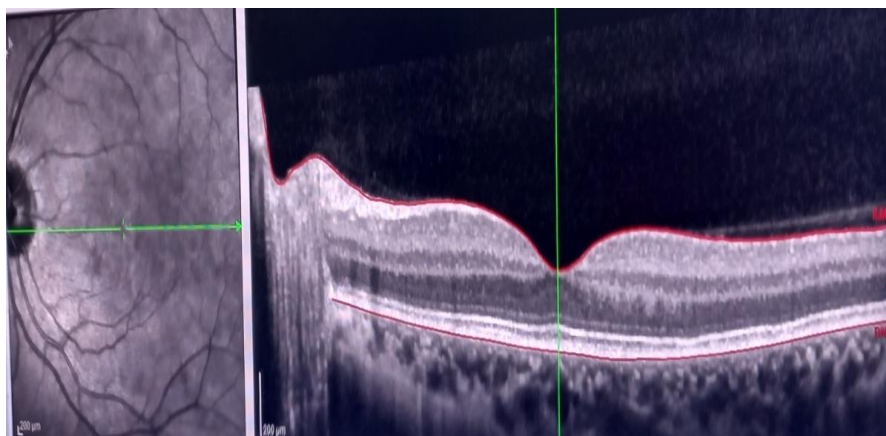


**Fig. 3** - OCT-SD. Corte horizontal de la retina. Grosor foveal conservado, desestructuración de las líneas de la retina externa que va desde la membrana limitante externa, la de elipsoides, la interdigitación de los segmentos externos de los fotorreceptores, con pérdida de la reflectividad y de la homogeneidad.

Por la sintomatología aguda de la paciente y la disminución discreta de la AV se decidió indicar tratamiento con esteroides orales, prednisolona (tableta 20 mg, 5 mg) dosis 40 mg diarios en las mañanas. Al mes de tratamiento mantuvo una evolución favorable con AV de 1,0 en ambos ojos, mejoría de los síntomas del paciente y de las lesiones en la retina.



**Fig. 4** - Retinografía a color del OI evolutiva.



**Fig. 5**- OCT-SD. Corte horizontal de la retina. Mejoría estructural de la retina externa.

## Discusión

A pesar de no existir muchos estudios sobre el tema, los más recientes artículos revisados coinciden en que el síndrome de múltiples puntos blancos evanescentes es una enfermedad rara, más frecuente en pacientes femeninas,

míopes y con una edad media sobre los 30 años de edad,<sup>(1,2)</sup> lo cual coincide con la paciente presentada, excepto que no tiene antecedentes de miopía.

En cuanto al color de la piel, se describe en pacientes caucásicos o blancos con antecedentes de salud aparente, lo cual coincide con el caso presentado, aunque otros estudios no establecen distinción en cuanto a color de la piel y sexo.<sup>(3)</sup>

En la literatura revisada se han informado casos raros de enfermedad bilateral y enfermedad recurrente,<sup>(3)</sup> pero la gran mayoría de los casos son unilaterales con una enfermedad autolimitada al igual que en el caso presentado.

En artículos<sup>(1,2,3)</sup> revisados la enfermedad remitió espontáneamente en aproximadamente dos meses con recuperación de la agudeza normal o casi normal (20/30 o mejor) en todos los casos. No se evidenció ninguna enfermedad sistémica y ningún tratamiento parecía justificado.

En la paciente presentada se justificó el tratamiento con prednisona en tabletas y la mejoría se evidenció en un mes con recuperación normal de la agudeza visual.

## Referencias bibliográficas

1. Mount GR, Kaufman EJ. White Dot Syndromes. Treasure Island (FL): StatPearls Publishing; 2023. [acceso 05/11/2023]. Disponible en: <https://pubmed.ncbi.nlm.nih.gov/32491777/>
2. Group SoUNW. Classification criteria for multiple evanescent white dot syndrome. American journal of ophthalmology. 2021;228:198-204. DOI: [10.1016/j.ajo.2021.03.050](https://doi.org/10.1016/j.ajo.2021.03.050)
3. Aaberg TM, Campo RV, Joffe L. Recurrences and bilaterality in the multiple evanescent white-dot syndrome. American journal of ophthalmology. 1985;100(1):29-37. DOI: [10.1016/s0002-9394\(14\)74979-7](https://doi.org/10.1016/s0002-9394(14)74979-7)
4. Vela JI, Passabosc CJAM, Buil Calvo JA. Early progressive circumpapillary lesion as atypical presentation of multiple evanescent white dot syndrome: A case report. Case Reports in Ophthalmology. 2021;11(3):546-52. DOI: [10.1159/000509721](https://doi.org/10.1159/000509721)



5. dell'Omo R, Pavesio CE. Multiple evanescent white dot syndrome (MEWDS). *Int Ophthalmol Clin*. 2012;52(4):221-8. DOI: [10.1097/IIO.0b013e31826647ed](https://doi.org/10.1097/IIO.0b013e31826647ed)
6. Pappasavvas I, Mantovani A, Tugal-Tutkun I, Herbort CP Jr. Multiple evanescent white dot syndrome (MEWDS): update on practical appraisal, diagnosis and clinicopathology; a review and an alternative comprehensive perspective. *J Ophthalmic Inflamm Infect*. 2021;11(1):45. DOI: [10.1186/s12348-021-00279-7](https://doi.org/10.1186/s12348-021-00279-7)
7. Herbort CP, Rao NA, Mochizuki M. Sarcoidosis. International criteria for the diagnosis of ocular sarcoidosis: results of the first International Workshop On Ocular Sarcoidosis (IWOS). *Ocular immunology and inflammation*. 2009;17(3):160-9. DOI: [10.1080/09273940902818861](https://doi.org/10.1080/09273940902818861)
8. Fiore T, Iaccheri B, Cerquaglia A, Lupidi M, Torroni G, Fruttini D, et al. Outer Retinal and Choroidal Evaluation in Multiple Evanescent White Dot Syndrome (MEWDS): An Enhanced Depth Imaging Optical Coherence Tomography Study. *Ocul Immunol Inflamm*. 2018;26(3):428-434. DOI: [10.1080/09273948.2016.1231329](https://doi.org/10.1080/09273948.2016.1231329)
9. Zicarelli F, Mantovani A, Preziosa C, Staurenghi G. Multimodal Imaging of Multiple Evanescent White Dot Syndrome: A New Interpretation. *Ocul Immunol Inflamm*. 2020;28(5):814-20. DOI: [10.1080/09273948.2019.1635169](https://doi.org/10.1080/09273948.2019.1635169)
10. Mantovani A, Invernizzi A, Staurenghi G, Herbort Jr CP. Multiple evanescent white dot syndrome: a multimodal imaging study of foveal granularity. *Ocular immunology and inflammation*. 2019;27(1):141-7. DOI: [10.1080/09273948.2017.1353104](https://doi.org/10.1080/09273948.2017.1353104)
11. Thomas BJ, Albini TA, Flynn HW Jr. Multiple evanescent white dot syndrome: multimodal imaging and correlation with proposed pathophysiology. *Ophthalmic Surg Lasers Imaging Retina*. 2013 Nov 1;44(6):584-7. DOI: [10.3928/23258160-20131015-03](https://doi.org/10.3928/23258160-20131015-03)
12. Pradas M, Rodriguez-Merchante MP, Estébanez N, Sarraf D, Freund KB, Fawzi A, et al. Navigating the White Dot Syndromes with Optical Coherence Tomography (OCT) and OCT Angiography (OCT-A). *Ocul Immunol Inflamm*. 2022;30(3):664-74. DOI: [10.1080/09273948.2022.2046798](https://doi.org/10.1080/09273948.2022.2046798)
13. Pichi F, Srivastava SK, Chexal S, Lembo A, Lima LH, Neri P, et al. En face optical coherence tomography and optical coherence tomography angiography

of multiple evanescent white dot syndrome: new insights into pathogenesis.  
Retina. 2016;36:S178-S88. DOI: [10.1097/IAE.0000000000001255](https://doi.org/10.1097/IAE.0000000000001255)

### **Conflicto de intereses**

Los autores declaran que no existe conflicto de intereses.