Presentación de caso

De retinocitoma a retinoblastoma

From Retinocytoma to Retinoblastoma

Ceija Molina Cisneros[1*] https://orcid.org/0000-0002-6325-5815

Elizabeth Bárbara Cuétara Lugo[1] https://orcid.org/0000-0001-6634-4576

Iraisi Francisca Hormigó Puertas[1] https://orcid.org/0000-0002-7728-2208

Claudia Hernádez Cruz[1] https://orcid.org/0000-0001-9733-3749

[1]Instituto Cubano de Oftalmología "Ramón Pando Ferrer". La Habana, Cuba.

[*]Autor para la correspondencia: iraisi.hormigo@gmail.com

RESUMEN

El término retinocitoma se utiliza en la literatura para describir lesiones retinianas no progresivas con la apariencia característica de masas retinianas translúcidas, grises, con nódulos calcificados y alteraciones del epitelio pigmentario, observadas en individuos portadores de una variante patogénica hereditaria, que causa el retinoblastoma. Si bien hay pocos casos publicados donde existe una trasformación de retinocitoma a retinoblastoma, el seguimiento de los pacientes debe ser de por vida. La asesoría genética en estos casos resulta indispensable, porque los pacientes que la sufren, tienen la falsa idea de que, como desarrollaron la variante benigna de la enfermedad, su descendencia pudiera no estar enferma o cursar con el mismo cuadro. Lo cierto es que los hijos de enfermos de retinicitoma tienen un 50 % de desarrollar retinoblastoma en su forma hereditaria, que es la presentación más grave de esta. Se presenta en este artículo un caso de un niño con un año de edad con retinoblastoma bilateral hereditario en el grupo E, hijo de padre con retinocitoma, con diagnóstico tardío y sin posibilidad de tratamiento conservador.

Palabras clave: retinoblastoma; retinocitoma; genética.

Esta obra está bajo una licencia https://creativecommons.org/licenses/by-nc/4.0/deed.es_ES

ABSTRACT

The term “retinocytoma” is used in the literature to describe non-progressive retinal lesions that typically appear as translucent, gray retinal masses, featuring calcified nodules and alterations to the retinal pigment epithelium. These lesions are observed in individuals who carry a hereditary pathogenic variant known to cause retinoblastoma. Although there are few documented cases of a retinocytoma transforming into a retinoblastoma, patients require lifelong follow-up. Genetic counseling is essential in these cases, as affected individuals may mistakenly believe that since they developed the benign variant of the condition, their offspring will not be affected or will not experience the same clinical course. In reality, children of individuals with retinocytoma have 50% risk of developing the hereditary form of retinoblastoma, which is the most severe presentation of the disease. This article presents the case of a one-year-old child with bilateral hereditary retinoblastoma (Group E). The child’s father had a retinocytoma; the diagnosis was delayed, and conservative treatment was no longer an option.

Keywords: retinoblastoma; retinocytoma; genetics.

Recibido: 24/11/2025

Aceptado: 20/02/2026

Introducción

El retinoblastoma es la neoplasia ocular maligna más frecuente en niños y suele originarse por la pérdida bialélica del gen del retinoblastoma (RB1) en una única célula retiniana vulnerable en desarrollo. Sin embargo, la pérdida genética o epigenética de ambos alelos del RB1 no conduce a un fenotipo maligno; en cambio, da lugar a retinocitomas no proliferativos. Sobre la base de la evidencia clínica, histopatológica y genética, el retinocitomama se considera en la actualidad un precursor benigno del retinoblastoma, ya que comparte el mismo origen genético que la mayoría de los retinoblastomas y presenta cambios genómicos tempranos que preceden a la transformación maligna.[1]

Si bien el retinocitoma se comporta la mayoría de las veces con benignidad, al presentar pocos síntomas clínicos, hay un 1 % pequeño que puede llegar a transformarse. Está probado que esta modalidad se trasmite a las nuevas

Esta obra está bajo una licencia https://creativecommons.org/licenses/by-nc/4.0/deed.es_ES

generaciones en un 50 %, lo que deja a la descendencia la peor versión del retinoblastoma.[1,2]

El retinocitoma suele manifestarse sin síntomas, ni signos hasta que aparecen la visión borrosa y el estrabismo, que son las quejas más frecuentes. La leucocoria, el signo más frecuente del retinoblastoma, no se observa de forma común y son los pacientes más jóvenes (menores de cuatro años) los que tienen mayor probabilidad de presentarla.[1,3]

El retinocitoma puede ser unilateral o bilateral; los casos unilaterales resultan los de mayor prevalencia. Las principales características oftalmoscópicas comprenden una masa retiniana translúcida de color blanco grisáceo, calcificación, alteraciones del epitelio pigmentario retiniano con márgenes bien definidos, ubicadas típicamente alrededor de la lesión, así como una zona de atrofia coriorretiniana.[4]

Nunca debe confundirse el diagnóstico de retinocitoma con el retinoblastoma, y más si se toma en cuenta que su aspecto oftalmoscópico se asemeja a la variedad de patrones de regresión observados en el retinoblastoma tras la irradiación; la mayoría de los casos son compatibles, en apariencia, con un patrón de regresión de retinoblastoma tipo 3. El diagnóstico no puede confirmarse histopatológicamente, a menos que se enuclee el ojo; la biopsia está contraindicada en casos de sospecha de retinocitoma, debido al riesgo de diseminación tumoral, si finalmente se confirma el retinoblastoma.[4,5,6]

Las exploraciones complementarias pueden proporcionar información importante. Tanto la angiografía con fluoresceína, la ecografía ocular y la tomografía de coherencia óptica pueden resultar útiles en el seguimiento en cada consulta, porque en estos casos solo la observación y la espera pueden resultar la mejor conducta. El manejo del retinocitoma implica enfoques conservadores, debido a su naturaleza benigna, el bajo riesgo de progresión a la malignidad, y la poca o ninguna respuesta a la quimiorreducción.[4,5]

Las pruebas genéticas y el asesoramiento forman parte integral de la atención de estos pacientes. Los antecedentes familiares de retinoblastoma pueden implicar una variante patogénica germinal del gen RB1. La detección de una variante patogénica germinal del gen RB1 orienta la estrategia de cribado de familiares y generaciones posteriores.[1,6,7]

En cuanto al asesoramiento genético, los profesionales sanitarios deben priorizar la educación y el apoyo a los pacientes y sus familias sobre la importancia del seguimiento regular del retinocitoma, así como el riesgo que tienen de trasmitir el gen a su descendencia con la presentación de su variante maligna (retinoblastoma) de forma bilateral y multifocal, lo que tiene muy mal pronóstico.[2,8]

Esta obra está bajo una licencia https://creativecommons.org/licenses/by-nc/4.0/deed.es_ES

Las consideraciones a largo plazo para las personas con retinocitoma incluyen el riesgo de desarrollar una segunda neoplasia maligna, de la misma manera que la forma hereditaria de retinoblastoma. Por consiguiente, es plausible que las personas con retinocitoma y variante patogénica germinal del gen RB1 también puedan enfrentar un riesgo sustancial de dichas neoplasias. Sin embargo, en estos casos los reportes son raros y la mayoría de ellos también padece retinoblastoma.[2] Con el objetivo de profundizar en la genética y la clínica de estas dos enfermedades, se realizó esta publicación, a propósito de un caso con pocos reportes mundiales y sin antecedentes de publicaciones anteriores en Cuba.

Presentación del caso

Se presenta el caso de un niño de un año que acudió a consulta con su mamá, porque esta le notaba una mancha blanca en el centro de ambos ojos. En la anamnesis brindada por la madre se recogió en la historia clínica que el paciente era el menor de dos hermanos, que no existían antecedentes patológicos personales antes conocido y que el niño respondía al llamado por su nombre, pero no seguía objetos con la vista y, cuando comenzó a caminar, tropezaba con los objetos. Como datos de interés se agregó que ambos padres eran jóvenes (el padre tenía 24 años y la madre 20 años), con bajos recursos económicos y escolares.

En los antecedentes patológicos familiares se recogió que el padre del niño, cuando tenía tres años de edad (2004), luego de ser examinado en oftalmología por un chequeo habitual para presentar en el círculo infantil, le diagnosticaron retinoblastoma bilateral. En aquel momento recibió seis ciclos de quimioterapia sistémica (etopoxido, vinscristina, topotecan) y al final de ellos no hubo modificaciones de las lesiones del polo posterior. Antes estos resultados, buscaron un segundo criterio médico y el caso se concluyó con el diagnóstico de retinocitomas múltiples con la siguiente descripción del fondo de ojos por oftalmoscopía binocular indirecta.

En el ojo derecho se presentó el disco de tamaño normal, retina aplicada, área macular sin alteración y vasos con buen calibre. En retina media se observó lesión tumoral blanca grisácea de ± 5 diámetros de disco, ubicada temporal inferior a la mácula, donde uno de sus bordes cobraba altura y modificaba el vaso suprayecente. Los bordes eran precisos, sin cambios en el epitelio pigmentario que los rodea. En el ojo izquierdo se encontraron dos lesiones tumorales alrededor del nervio óptico en forma bielíptica a cada lado del disco (hora 12 y hora 6), de bordes precisos, con altura y de color blanco grisáceo que no involucraba la mácula. El resto de la retina no presentó otra lesión (fig. 1 A, B y C).

Esta obra está bajo una licencia https://creativecommons.org/licenses/by-nc/4.0/deed.es_ES

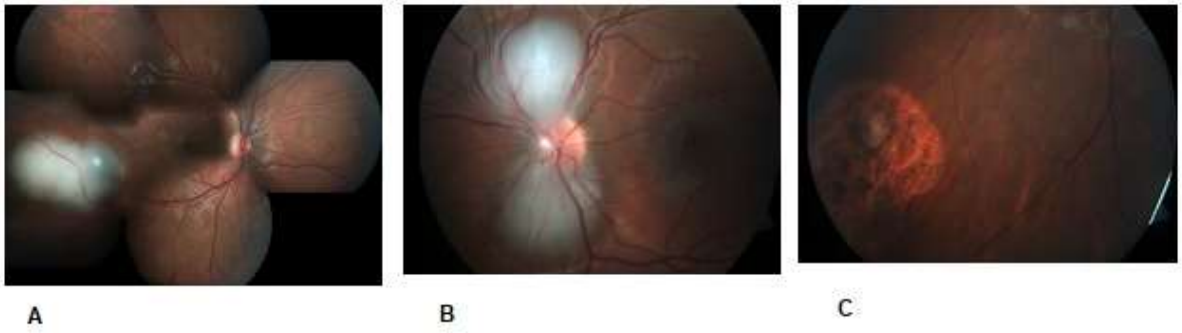

Fig. 1 - A) Retinocitoma en retina media en el ojo derecho; B) Retinocitoma en forma bielíptica en el ojo izquierdo; C) Placa cicatrizal luego del tratamiento del ojo derecho.

En aquel momento, el tumor del ojo derecho fue tratado con terapia transpupilar (TTT) y quedó una cicatriz coriorretiniana con bordes limitados y modificaciones del epitelio pigmentario asociado a la lesión. Se le mantuvo el seguimiento por oftalmología y oncopediatría hasta los 18 años de edad. Hasta ese momento no presentó cambios en el fondo de ojo y tuvo analítica sistémica negativa a metástasis o presencia de otro tumor.

A pesar del asesoramiento genético al paciente y familiares, este tuvo descendencia (dos hijos), los cuales no se examinaron con anterioridad. Ahora se presentaron en el hijo más pequeño lesiones tumorales malignas binoculares, multilobulada en el ojo derecho y con diagnóstico tardío. Al examen físico se halló leucocoria bilateral con ectropión uveal en el esfínter pupilar de ojo izquierdo por sectores y ausente el reflejo pupilar directo en ese ojo con midriasis media. El segmento anterior (cornea, cámara y cristalino) se encontraban transparentes en ambos ojos y no existió reflejo rojo naranja de fondo en ninguno de los dos ojos.

A la oftalmoscopia binocular indirecta del ojo derecho, se observó masa tumoral de gran tamaño, bilobulada que ocupa 3/4 parte de la cavidad vítrea, que tocaba la cara posterior del cristalino e impedía ver estructuras posteriores. En el ojo izquierdo se observó gran masa tumoral que ocupaba toda la cavidad vítrea y que no dejaba ver detalles, debido a su altura y tamaño. Ambos ojos se encontraron el grupo E de la clasificación internacional del retinoblastoma (fig. 2 A, B y C).

Esta obra está bajo una licencia https://creativecommons.org/licenses/by-nc/4.0/deed.es_ES



Fig. 2 - A) Leucocoria bilatral; B) Retinoblastoma. Tumor bilobulado. Grupo E ojo derecho; C) Retinoblastoma. Tumor que ocupa toda la cavidad vítrea. Grupo E ojo izquierdo.

Ante el cuadro clínico, los antecedentes familiares y el examen oftalmológico, se cerró el caso con diagnóstico de retinoblastoma bilateral hereditario. Se remitió a oncopediatría para ciclos de quimioterapia y luego tomar conducta ocular.

Discusión

Los términos retinoma y retinocitoma se utilizan de forma intercambiable en diversos estudios. En 1977, *Gallie* y otros (citado por *Toumasis* y otros)[1] descubrieron que los individuos con cáncer ocular pediátrico (retinoblastoma) presentaban un tumor inactivo, o llamado también retinoblastoma con regresión espontánea, con una frecuencia de presentación hasta el 1 %. En 1982, el mismo grupo de investigadores acuñaron el término retinocitoma para describir lesiones retinianas no progresivas con la apariencia característica de masas retinianas translúcidas, grises, con nódulos calcificados y alteraciones del epitelio pigmentario, observadas en individuos portadores de una variante patogénica hereditaria que causa el retinoblastoma.

Por tanto, el término retinocitoma surgió para reemplazar el antes utilizado (retinoblastoma de regresión espontánea), dado que estos tumores carecían de evidencia clínica convincente de regresión o involución. Un año después, una investigación histopatológica realizada por *Margo* y otros (citado por *Navaratnam* y otros)[2] reveló la naturaleza benigna de estos tumores, los que se caracterizaron como una variante benigna del retinoblastoma. Tomando prestada la nomenclatura utilizada para clasificar los tumores neurogénicos de la glándula pineal (los benignos

Esta obra está bajo una licencia https://creativecommons.org/licenses/by-nc/4.0/deed.es_ES

denominados pineocitomas y los malignos pineoblastomas), introdujeron el término retinocitoma.

Las evidencias de la histopatología del retinocitoma realizadas por el grupo de investigación de Margo, en 1983, describieron este tumor como una lesión pequeña, placoidal y no invasiva, compuesta por células de apariencia benigna, que exhibían diferenciación de fotorreceptores y formaban disposiciones en forma de ramillete (*fleurettes*). Además, no observaron necrosis ni actividad mitótica. En estudios posteriores, en ojos enucleados por retinoblastoma mostró regiones con características de retinocitoma, adyacentes tanto a la retina normal como al retinoblastoma. El hecho de que el retinocitoma y el retinoblastoma no se originen en áreas separadas de la retina apoya la idea de que el retinoblastoma representa la etapa maligna final en una serie de desarrollos clonales desde células normales a benignas y luego a malignas en el contexto de la pérdida bialélica de RB1.[3]

El examen con microscopía óptica de secciones de retinocitoma, utilizando tinción con hematoxilina y eosina, permite la observación de células benignas con abundante citoplasma eosinófilo, núcleos de tamaño normal con cromatina uniforme dispersa y ausencia de pleomorfismo o actividad mitótica. Además, se observan fotorreceptores prominentes y bien diferenciados que forman rosetas. La ausencia de cicatrices o necrosis en el análisis patológico de los retinocitomas refuta la antigua creencia de que estos representan una regresión espontánea de los retinoblastomas. El retinocitoma carece de las características típicas del retinoblastoma, el cual presenta células agrupadas de forma densa con poco citoplasma, núcleo moldeado, mitosis frecuentes, así como las características rosetas de Flexner-Wintersteiner y Homer Wright diagnósticas.[1,4]

Cabe destacar que el análisis morfométrico nuclear indicó que no existían diferencias significativas entre los núcleos del retinocitoma y los tumores con anaplasia leve, ya que ambos presentan núcleos pequeños, redondos y en banda. El factor distintivo reside únicamente en la mayor cantidad de citoplasma y la presencia de *fleuretes*.[4]

Al estudiar la base genética del retinocitoma, hay que entender que casi todos los retinoblastomas se inician en respuesta a la inactivación bialélica del gen supresor de tumores RB1 (RB1−/−). Aproximadamente el 1,4 % de todos los casos de retinoblastoma son causados por la amplificación del oncogén MYCN (MYCNA) con RB1 de tipo salvaje (RB1+/+MYCNA). Curiosamente, otro pequeño subgrupo de retinoblastoma (1,5 %) permanece sin explicación, ya que presenta genes RB1 y MYCN normales. Las investigaciones realizadas hasta la fecha sobre el estado genético de los retinocitomas han demostrado que estos son homocigotos nulos para RB1−/− y no se ha asociado con el retinoblastoma MYCNA, pero la rareza de este subtipo podría significar que existen casos que aún no se han documentado.[4,9]

Esta obra está bajo una licencia https://creativecommons.org/licenses/by-nc/4.0/deed.es_ES

El gen RB1 se encuentra en el cromosoma 13, más específico, en 13q14.2, y codifica la proteína del retinoblastoma (pRB), un regulador de la replicación celular. Se atribuyen numerosas funciones celulares a pRB, pero una clave es impedir la progresión de la fase G1 (primera fase de intervalo) a la fase S (fase de síntesis) del ciclo celular; pRB inhibe la transcripción, activada por E2F, de los genes necesarios para la progresión de la fase G1 a la fase S, mientras que la fosforilación de pRB por la quinasa dependiente de ciclina (CDK) libera E2F, lo que activa el ciclo celular. Esta actividad quinasa puede ser regulada por el inhibidor de CDK4/6, p16INK4a. Por lo tanto, las variantes patogénicas en el gen RB1 que dan como resultado la disfunción o ausencia de pRB, conducen a la activación perpetua de E2Fs y a la estimulación persistente del ciclo celular, lo que contribuye significativamente al desarrollo del tumor.[9,10]

La hipótesis de los dos golpes de Knudson sobre la oncogénesis describe la tumorigénesis del retinoblastoma como consecuencia de dos variantes patogénicas consecutivas del gen RB. En particular, el primer golpe (M1) puede ocurrir tanto en células germinales como somáticas. Las variantes patogénicas germinales pueden heredarse de los padres o surgir de novo en los individuos. El segundo golpe (M2) solo es adquirido y nunca se hereda, a menudo, debido a factores físicos, químicos o biológicos. Se conoce que ambos golpes (M1 y M2) que desactivan el gen RB1 ocurren en los retinocitomas. Además, las variantes patogénicas de RB1 encontradas en los retinocitomas son indistinguibles de las encontradas en los retinoblastomas. De acuerdo con el genotipo RB1, no se detecta pRB funcional en los retinocitomas.[4,11,12]

Sin embargo, la pérdida de ambos alelos RB1 no necesariamente resulta en un fenotipo maligno; en cambio, tiende a inducir inestabilidad genómica. Una respuesta de senescencia a esta inestabilidad conduce a un retinocitoma no proliferativo. En otras palabras, la inactivación de RB1 y la consiguiente pérdida de pRB promueven inestabilidad genómica, pero las vías de senescencia pueden prevenir la transformación en retinoblastoma, lo que deja el tumor en la etapa de retinocitoma.[12,13]

Se ha observado que la proteína de senescencia p16INK4a se expresa en el retinocitoma, pero no en la retina normal ni en el retinoblastoma. Tras la pérdida de ambos alelos RB1, el gen CDKN2A (que codifica p16INK4a) en los retinocitomas se sobreexpresa con altos niveles de p16INK4a. De forma curiosa, el ARNm de CDKN2A también se expresa en gran medida en el retinoblastoma, pero la ausencia de la proteína p16INK4a sugiere la participación de mecanismos de evasión de la senescencia. Algunas células, aunque raras, podrían escapar a la inducción de la senescencia, ya sea inactivando p16INK4a o no activándola en absoluto. Normalmente, p16INK4a participa en el bloqueo de la transición de la fase G1 a la fase S del ciclo celular.[1,12,13]

Esta obra está bajo una licencia https://creativecommons.org/licenses/by-nc/4.0/deed.es_ES

En los retinocitomas, incluso en ausencia de pRB, p16INK4a logra bloquear el ciclo celular y mediar la senescencia celular, probablemente mediante la interacción con p130, miembro de la familia pRB, que tiene funciones superpuestas con pRB y se expresa en gran medida en los retinocitomas, pero no en los retinoblastomas. La naturaleza no proliferativa de los retinocitomas también se ve respaldada por el hecho de que los tejidos inmunoteñidos de la retina no afectada, el retinocitomama y el retinoblastoma, analizados para los marcadores de proliferación Ki67 y el antígeno nuclear de proliferación celular (PCNA), revelaron patrones de tinción idénticos para los retinocitomas y las retinas no afectadas (ambos negativos para Ki67 y PCNA), a diferencia de los retinoblastomas (fuerte positividad para Ki67 y PCNA). Cabe destacar que la alta expresión de p130 y la ausencia de Ki67 podrían indicar una detención en la fase G0.[4]

Aunque tanto los retinocitomas como la mayoría de los retinoblastomas comparten el mismo estado genético (RB1−/−), los retinocitomas presentan menores niveles de aneuploidía y mayores niveles de proteínas asociadas a la senescencia. Si bien M1 y M2 pueden constituir los pasos iniciales limitantes de la velocidad en la tumorigénesis, se requieren desequilibrios genómicos adicionales (M3-Mn) que involucran oncogenes específicos y supresores tumorales para la transformación maligna. En esencia, cuando las vías de senescencia fallan y la inestabilidad genética se acumula hasta un nivel crítico, puede ocurrir la transformación en retinoblastoma RB1−/−.[1,2,3]

La inestabilidad genómica puede aumentar el riesgo de mutaciones adicionales en genes críticos del cáncer, lo que podría causar una ruptura de la barrera de senescencia. Esta progresión se caracteriza por la alteración del número de copias de genes, una ganancia progresiva de ciertos oncogenes (MDM4 y KIF14 en el cromosoma 1q, MYCN en el cromosoma 2p, E2F3 y DEK en el cromosoma 6p) y la pérdida de genes supresores de tumores (CDH11 en 16q).[9]

Desde la clínica, se considera un reto diferenciar un retinocitoma de un retinoblastoma, pero la historia clínica del paciente puede proporcionar pistas valiosas para ayudar en el diagnóstico. La primera pista es la edad del paciente. Los retinoblastomas son comunes en la primera infancia, al afectar típicamente a niños menores de cinco años, mientras que los retinocitomas se diagnostican con frecuencia en niños mayores (después de los seis años) o etapas adultas.[1,11]

Otro punto clave es la presencia o ausencia de síntomas. De forma general, el retinocitoma no presenta síntomas, los reportes de casos se asocian a estrabismo, fotopsia u otro malestar inespecífico. La leucocoria es muy infrecuente, al ser este el modo de presentación más común del retinoblastoma. Los diagnósticos tempranos de retinocitoma (antes de cinco años) se asocian a chequeo oftalmológicos de rutina, dato que resulta infrecuente en los pacientes con

Esta obra está bajo una licencia https://creativecommons.org/licenses/by-nc/4.0/deed.es_ES

retinoblastoma, los cuales presentan síntomas que lo llevan a buscar el criterio de un oftalmólogo especializados.[2,7]

Otro dato a indagar son los antecedentes patológicos familiares, porque el antecedente de retinoblastoma orienta el razonamiento diagnóstico hacia el retinocitoma o el retinoblastoma. En este caso, el estudio genético sería de vital importancia para la diferenciación entre ambas enfermedades, pero los precios elevados de los exámenes y la poca disponibilidad de estos en los centros de genética hacen difícil su utilización.[12,13]

Si bien a la oftalmoscopia puede crear confusión con el retinoblastoma; en el retinocitoma se encuentra una tríada característica en las que se puede apoyar el diagnóstico. Es una masa retiniana translúcida de color blanco grisáceo, con calcificación y alteraciones del epitelio pigmentario retiniano con márgenes bien definidos, ubicadas alrededor de la lesión, que recuerda una atrofia coriorretiniana. No crece, no se modifica y no responde a la quimiterapia, características que no se encuentran en el retinoblastoma, que tiene un crecimiento rápido (cuatro a seis semanas), con evolución hasta modificar los tejidos, y responde muy bien al tratamiento oncológico.[1,4]

Algunos exámenes pueden ser útiles en los pacientes con retinocitomas. La angiografía con fluoresceína o con verde de indocianina revela baja actividad vascular del tumor. La ecografía ocular puede mostrar picos hiperecoicos que corresponden a calcificaciones intralesionales o áreas hipoecoicas, lo que indica la presencia de espacios llenos de líquido (quistes) y la tomografía de coherencia óptica suele mostrar una lesión superficial de la retina con reflectividad interna homogénea. Esta última modalidad de imagen es útil para detectar tumores pequeños, indetectables, y evaluar cualquier cambio en su tamaño. Si bien estos medios diagnósticos no ayudan para diferenciarlo del retinoblastoma, ni dar diagnóstico, estos pueden contribuir en las consultas de seguimiento. A pesar de lo antes expuesto, el único método fiable para distinguir los retinocitomas de los retinoblastomas es el seguimiento clínico continuo para detectar cualquier cambio en la progresión de las lesiones.[4,5]

Conclusiones

El retinocitoma y el retinoblastoma comparten genética, herencia, rasgos histológicos y oftalmoscópicos comunes. Hay que tener en cuenta que el retinocitoma evoluciona raramente a retinoblastoma; pero, cuando ocurre, sigue el curso de la enfermedad maligna, por eso es tan importante el seguimiento de estos pacientes de por vida. Lo fundamental es brindar asesoría a los pacientes y

Esta obra está bajo una licencia https://creativecommons.org/licenses/by-nc/4.0/deed.es_ES

familiares de retinocitoma, por la alta probabilidad de herencia con una expresión bilateral y agresiva como el caso que se reporta.

Referencias bibliográficas

1. Toumasis PN, Mallipatna A, Corson TW, Dimaras H. Retinoma: An overview. Pediatr Investig. 2025;9(2):139-149. DOI: https://doi.org/1 0.1002/ped4.12472

2. Navaratnam J, Faber R, Eide N, Lund-Iversen M, Garred Ø, Munier FL. Retinocytoma Undergoing Retinoblastoma Transformation in an Adult Patient. Case Rep Ophthalmol Med. 2023:8127245. DOI: https://doi.org/10.1155/2023/8127245

3. Maysa Al-Hussaini, Sarah Al Sharie, Hala Sultan, Mona Mohammad Y, Yacoub AY. Retinocytoma: understanding pathogenesis, diagnosis, and treatment approaches. Int J Retin Vitr. 2025;11(20):2-11. DOI: https://doi.org/10.1186/s40942-025-00642-z

4. Ramesh Venkatesh, Sameeksha Agrawal, Nikitha Gurram Reddy, Arpitha Pereira. Multimodal imaging in a classic case of unilateral retinocytoma. BMJ Case Rep. 2021;14:e244167. DOI: https://doi.org/10.1136/bcr-2021-244167

5. Mohd S, Paritosh J, Rohan Ch, Nawazish Sh. Multimodal imaging in sporadic retinocytoma.BMJ Case Rep. 2023;16:e252260. DOI: https://doi.org/10.1136/bcr-2022-252260

6. Adwaita N, Vikas K. Retinoblastoma. A comprehensive review, update and recent advances. Indian J Ophthalmol. 2024;72(6):778-88. DOI: https://doi.org/10.4103/IJO.IJO_2414_23

7. Byroju VV, Nadukkandy AS, Cordani M, Kumar LD. Retinoblastoma: present scenario and future challenges. Cell Commun Signal. 2023;21(1):226. DOI: https://doi.org/10.1186/s12964-023-01223-z

8. Raval V, DeBenedictis M, Bowen R, Soto H, Davanzo J, Singh A. Retinoblastoma in twins: Risk assessment of genotypic variants. Indian J Ophthalmol. 2021;69(5):1230-3. DOI: https://doi.org/ 10.4103/ijo.IJO_2811_20

9. Rathore S, Verma A, Ratna R, Marwa N, Ghiya Y, Honavar SG, *et al*. Retinoblastoma: A review of the molecular basis of tumor development and its clinical correlation in shaping future targeted treatment strategies. Indian J Ophthalmol. 2023;71(7):2662-76. DOI: https://doi.org/ 10.4103/IJO.IJO_3172_22

10. Shields CL, Bas Z, Laiton A, Velasco AM, Sheikh A, Lally E, *et al*. Retinoblastoma: emerging concepts in genetics, global disease burden, chemotherapy outcomes, and

Esta obra está bajo una licencia https://creativecommons.org/licenses/by-nc/4.0/deed.es_ES

psychological impact. Eye. 2023;37:815-22. DOI: https://doi.org/10.1038/s41433-022-01980-0

11. Cruz-Gálvez CC, Ordaz-Favila JC, Villar-Calvo VM, Cancino-Marentes ME, Bosch-Canto V. Retinoblastoma: Review and new insights. Front Oncol. 2022;12:963780. DOI: https://doi.org/10.3389/fonc.2022.963780

12. Vempuluru VS, Kaliki S. Screening for Retinoblastoma: A Systematic Review of Current Strategies. Asia Pac J Ophthalmol (Phila). 2021;10(2):192-9. DOI: https://doi.org/10.1097/APO.0000000000000378

13. Ghose N, Kaliki S. Liquid biopsy in Retinoblastoma: A review. Semin Ophthalmol. 2022;37(7-8):813-9. DOI: https://doi.org/10.1080/08820538.2022.2078165

Conflicto de intereses

Los autores declaran que no existe conflicto de intereses.

Esta obra está bajo una licencia https://creativecommons.org/licenses/by-nc/4.0/deed.es_ES