Presentación de caso

# Exposición de la banda de silicona y coroides 20 años después de cirugía escleral

## Exposure of a Silicone Band and the Choroid 20 Years After Scleral Buckling Surgery

Ceija Molina Cisneros[1*] https://orcid.org/0000-0002-6325-5815

Elizabeth Bárbara Cuétara Lugo[1] https://orcid.org/0000-0001-6634-4576

Iraisi Francisca Hormigó Puertas[1] https://orcid.org/0000-0002-7728-2208

[1]Instituto Cubano de Oftalmología "Ramón Pando Ferrer". La Habana, Cuba.

*Autor para la correspondencia: ceijamc76@gmail.com

**RESUMEN**

El desprendimiento de retina regmatógeno es común, en especial en la población de miopes. Existen diferentes técnicas quirúrgicas para su reparación, las que incluyen cirugía escleral, vitrectomía pars plana, combinación de las anteriores, demarcación con láser y retinopexia neumática. A pesar que la vitrectomía pars plana es en la actualidad la más usada, existen casos seleccionados donde la cirugía escleral constituye una alternativa efectiva. Los resultados obtenidos finales, tanto en el grado de aplicación retinal como en la agudeza visual, resultan semejantes a los encontrados luego de la vitrectomía. Pero toda cirugía conlleva a riesgos y complicaciones, las cuales se pueden presentar en el intraoperatorio o en el posoperatorio temprano o tardío. Se reporta un paciente masculino con antecedentes de miopía elevada operado por cirugía escleral, que presentó complicaciones luego de 20 años de operado. Con el objetivo de describir las complicaciones tardías de exposición de la banda de silicona, hipertensión ocular y visualización de la coroides, así como la conducta a seguir en este caso, se realizó esta investigación.

**Palabras clave:** cirugía escleral; complicaciones; coroides.



Esta obra está bajo una licencia https://creativecommons.org/licenses/by-nc/4.0/deed.es_ES

**ABSTRACT**

Rhegmatogenous retinal detachment is common, especially among the myopic population. Various surgical techniques exist for its repair, including scleral buckling, pars plana vitrectomy, combinations of these, laser demarcation, and pneumatic retinopexy. Although pars plana vitrectomy is currently the most frequently used approach, there are select cases for which scleral buckling remains an effective alternative. The final outcomes in terms of both retinal reattachment and visual acuity are comparable to those achieved following vitrectomy. However, all surgery carries risks and complications, which may arise intraoperatively or during the early or late postoperative period. We report the case of a male patient with a history of high myopia who underwent scleral buckling surgery and developed complications 20 years later. This study was conducted to describe these late-onset complications, specifically the exposure of a silicone band, ocular hypertension, and exposure of the choroid, as well as the management approach taken in this case.

**Keywords:** scleral buckling; complications; choroid.

Recibido: 23/11/2025
Aceptado: 21/02/2026

## Introducción

La cirugía escleral es una técnica con alta efectividad en casos de desprendimiento de retina regmatógeno (DRR) no complicado y su rango de éxito aumenta en aquellos casos que presentan una buena agudeza visual preoperatoria con cristalino trasparente, sin proliferación vítreo retiniana y con la retina despendida de forma parcial.[1,2]

La primera cirugía con esponja de exoesplante escleral con identación externa en las roturas causantes del DRR fue realizada por Ernst Custodis en 1949. Sin embargo, la técnica de la cirugía escleral se introdujo en la práctica luego que Charles Schepens descubriera en 1953 la oftalmoscopia binocular indirecta con depresión escleral y que Harvey Lincoff comenzara con el uso de la crioterapia.[3]

Con el objetivo de lograr cerrar la rotura retinal, se aplica la retina de forma permanente con identación escleral y coagulación de los orificios retinales. La cirugía escleral utiliza diferentes métodos de cinturón. El rango de éxito es de 54 al 97 % después de iniciado el proceder, pero disminuye si la mácula está desprendida.[1,2,3,4]

A pesar de que el tratamiento quirúrgico del DRR evolucionó en las últimas tres décadas, en la actualidad no existe un consenso entre los cirujanos de vítreo-retina



Esta obra está bajo una licencia https://creativecommons.org/licenses/by-nc/4.0/deed.es_ES

sobre este. La vitrectomía pars plana (VPP) gana popularidad, debido a que ofrece ventajas en relación con la cirugía escleral, pero los resultados de aplicación de la retina hasta el momento son similares, de forma especial, en los desprendimientos no complicados.[4]

Las indicaciones de la cirugía escleral son flexibles y la selección de esta modalidad terapéutica depende, en gran medida, de la experiencia y el criterio del cirujano, además de las características de la retina. En general, se prefieren casos de DRR primario en pacientes fáquicos, con desgarros medianos o pequeños, de ubicación ecuatorial o pre-ecuatorial, de preferencia a la misma altura anteroposterior, o en el mismo cuadrante, sin vitreoretinopatía proliferativa o con grados pequeños (A o B), y con la suficiente transparencia de medios, que permita la exploración e identificación de las roturas.[1,2]

La pseudofaquia quirúrgica, si bien no es una contraindicación absoluta para realizar esta técnica, constituye una situación especial, en la que se deben considerar factores relacionados con la visibilidad. La observación limitada de la retina periférica por miosis, la opacidad de la cápsula posterior, los restos corticales periféricos o la distorsión de la imagen en la transición del reborde del lente intraocular son factores a tomar en cuenta, si se quiere alcanzar el éxito quirúrgico.[2,4]

Los factores relacionados con la estabilidad ocular como cirugía reciente, presencia de un lente en la cámara anterior, remanente de vítreo encarcelado, rupturas de cápsula posterior o colapso de la cámara anterior por hipotonía consecuente al drenaje, pueden ser motivo para desistir de este tipo de técnica. Asimismo, pacientes con cirugías filtrantes funcionales o con potencial necesidad de estas, deberán considerarse por el daño y la fibrosis subsecuente de la conjuntiva. Por tanto, la cirugía escleral debe ser elegida de forma cuidadosa para lograr un éxito posoperatorio y buenos resultados visuales. Aun con una buena elección, se pueden presentar complicaciones y no lograrse el éxito deseado en la aplicación de la retina.[1,5,6,7]

Muchos son los resultados encontrados en publicaciones internacionales sobre las complicaciones de la cirugía escleral. Algunos de los estudios comparan estos con las complicaciones que aparecen mediante la vitrectomía pars plana e, incluso, reportan datos de la utilización de ambas técnicas quirúrgicas combinadas. Sin embargo, son pocos los resultados encontrados luego de 20 años de operados estos pacientes. Por esta razón, se presenta un caso de un paciente miope operado hace 20 años de desprendimiento de retina por cirugía escleral, con el objetivo de describir las complicaciones que aparecieron de forma tardía y la resolución de estas con resultados visuales estables.


Esta obra está bajo una licencia https://creativecommons.org/licenses/by-nc/4.0/deed.es_ES

## Presentación del caso

Paciente masculino de 57 años de edad, atendido en el departamento de Vítreo-Retina del Instituto Cubano de oOftalmología Ramón Pando Ferrer. En la anamnesis se recogió que era un paciente miope de más de -10 dioptrías en ambos ojos. Este fue operado de miopía hacía más de 30 años por la técnica de queratotomía radiada de ambos ojos y de desprendimiento de retina regmatógeno del ojo izquierdo más de 20 años atrás en dos ocasiones. Una primera cirugía se realizó por vía externa o vía escleral (banda 240+ plombaje 277) y al año se decidió realizar vitrectomía pars plana por presencia de desprendimiento de retina recidivado inferior (se dejó con aceite de silicona de 5000 centistokes- cSt). A los cinco años se realizó cirugía de cristalino en ambos ojos.

En la consulta de seguimiento la agudeza visual sin cristales alcanzada en ojo derecho fue de 0,5 y en ojo izquierdo de 0,1. La agudeza visual con cristales en el ojo derecho fue de 0,7 y en el ojo izquierdo de 0,2 con fórmula refractiva de -0,75-1,25 x 175° y -2,00-1,75 x 135°, de forma respectiva. La presión intraocular mostró 16 mHg y 32 mmHg. En la biomicroscopia del segmento anterior del ojo derecho se encontró córnea transparente (queratotomía radeal), cámara formada, pseudofaquia con lente intraocular en saco y buen reflejo rojo naranja de fondo. En el ojo izquierdo se halló córnea con edema a predominio epitelial (queratotomía radeal), cámara muy profunda, ectropión en esfínter del iris, pseudofaquia con lente intraocular en saco y disminución del reflejo rojo naranja de fondo. Al explorar la conjuntiva bulbar en 360° en el sector nasal superior debajo del parpado desde hora 9 hasta hora 12, se encontraba expuesta la banda de silicona 240 con retracción de conjuntiva y esclera con visualización de la capa coroidea a ese nivel. Impresionaba estafiloma en ese sector.

En la oftalmoscopia binocular indirecta del ojo derecho se observó la retina aplicada, estafiloma posterior que involucraba el área macular, coroidosis miópica, disco pálido, vasos finos, desprendimiento completo de vítreo posterior, mancha de Fusch (cambios en área macular) y en retina periférica con múltiples lesiones pigmentadas tipo pavimentosas. En el ojo izquierdo la retina estaba aplicada, disco muy pálido, estafiloma posterior que involucra disco y área macular, cicatrices de crioterapia en varios cuadrantes, indentación desde hora 7 hasta hora 1, buen efecto de indentación del cerclaje menos en sector nasal superior. Hubo presencia de aceite en cavidad vítrea.

Ante lo planteado, se diagnosticó exposición de la banda de silicona y la coroides, retracción escleral e hipertensión ocular como complicación de la cirugía escleral luego de 20 años de evolución. Para ello se programó cirugía de extracción del aceite de la cavidad vítrea y sustitución por solución salina balanceada, se retiró la banda


Esta obra está bajo una licencia https://creativecommons.org/licenses/by-nc/4.0/deed.es_ES

de silicona y se cubrió la coroides expuesta con esclera liofilizada. Luego de dos semanas de operado, la agudeza visual sin cristales del ojo izquierdo era de 0,1 y la presión intraocular de 21 mmHg.

A la biomicroscopia del segmento anterior con lámpara de hendidura, se observó la zona temporal superior cubierta por esclera liofilizada, suturada, con buen color, que recubría de forma uniforme la coroides que estaba antes expuesta. Al examinar el fondo de ojo por oftalmoscopia binocular indirecta, se observó la retina aplicada, buen efecto de indentación del cerclaje y el plombaje, menos en el área nasal superior donde fue eliminado. La cavidad vítrea estaba llena de solución salina balanceada.

Al mes del recubrimiento el paciente sufrió un trauma contuso en el borde orbitario superior izquierdo, y perdió el recubrimiento de la esclera liofilizada con parte del contenido intraocular, por lo que quedó el ojo hipotónico. En ese instante se llevó al salón se afrontaron los bordes esclerales y se recubrió con conjuntiva (fig. A, B, C D, E y F).

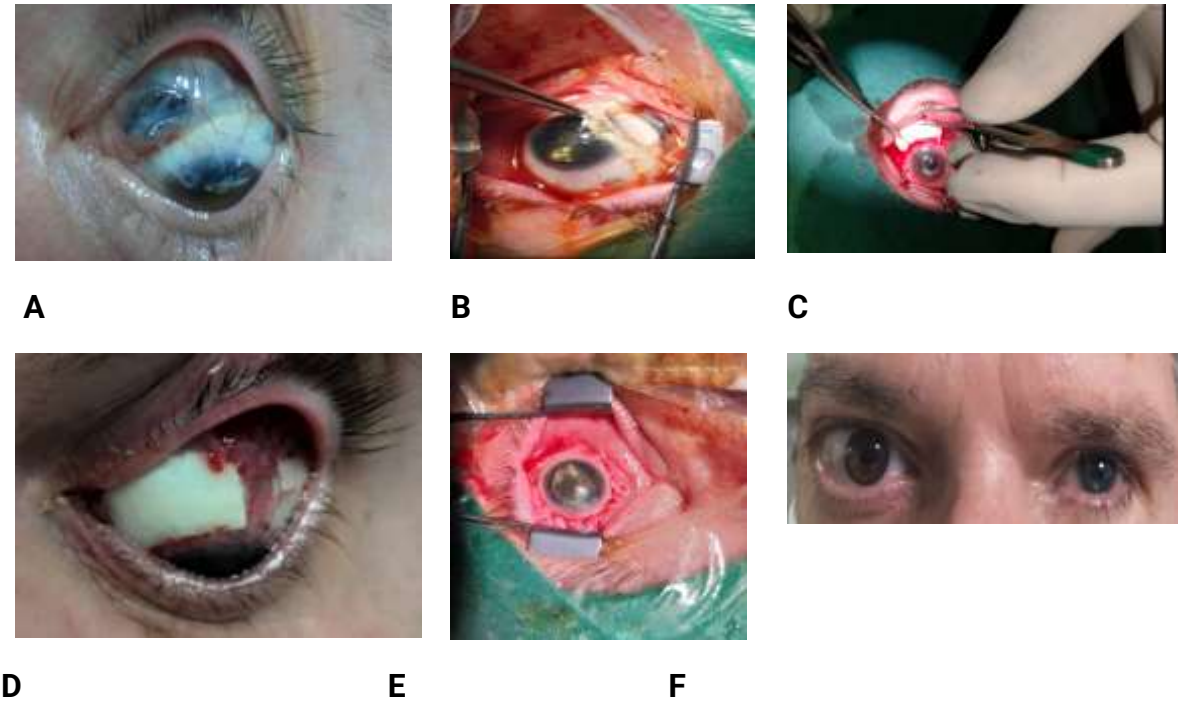


**Fig. -** A) Exposición de la coroides y la banda de silicona; B) Retiro de la banda de silicona; C) Recubrimiento con esclera liofilizada; D) 15 días de operado del recubrimiento; E) Cierre de la esclera y cubierta con conjuntiva; F) Tres meses de operado de la última cirugía.

Luego de varios meses de seguimiento, el paciente se ha mantenido en el ojo izquierdo con una agudeza visual sin corrección de movimiento de manos y con


Esta obra está bajo una licencia https://creativecommons.org/licenses/by-nc/4.0/deed.es_ES

cristales de 0,1 difícil con fórmula refractiva de -1,00 -3,00 x 135° y la presión intraocular de 14mmHg. El área que estuvo expuesta desde hora 9 hasta hora 12 estaba sellada y cubierta con la cojuntiva bulbar. La retina se mantuvo aplicada, el disco se encontraba pálido y el área macular hipopigmentada; existió estafiloma posterior y buen efecto del cerclaje y plombaje con las cicatrices de crioterapia en las zonas en las que aún existía el implante.

## Discusión

Se describen varias complicaciones relacionadas con la técnica de la cirugía escleral. A pesar de que es un proceder quirúrgico útil para aplicar la retina, en los pacientes con DRR estas pueden aparecer. Para su estudio se dividen en intraoperatorias y posoperatorias; y estas últimas en mediatas y tardías.[5]

Las complicaciones intraoperatorias están relacionadas con la técnica en el momento en que se ejecuta y, por lo general, pueden ser resueltas en el mismo acto quirúrgico. Sin embargo, las complicaciones posoperatorias se presentan de forma evolutiva e, incluso, pueden observarse pasado muchos años de la cirugía, lo que compromete la agudeza visual del paciente.[6,7,8]

Las complicaciones intraoperatorias que pueden ocurrir, se reportan desde el inicio de la cirugía con el bloqueo anestésico (retro o peribulbar) hasta el cierre de la conjuntiva al final de esta. Entre las que se presentan con mayor frecuencia están el desgarro conjuntival, escleral y muscular en el momento de manipular estas estructuras; la perforación ocular; la hemorragia intraocular; la compresión de las vorticosas en el momento del apretado de la banda; la hemorragia coroidea con o sin desprendimiento de este, que puede llevar al bloqueo pupilar; la encarcelación del vítreo y la retina; la pérdida de vítreo por la evacuadora; los pliegues en boca de pescado por un montaje y cierre de banda exagerado; aumento de la presión intraocular; entre otras. Todas estas pueden ser tratadas y resueltas de forma exitosa en el mismo acto quirúrgico con buenos resultados visuales finales.[5,6,7]

Sin embargo, las complicaciones posoperatorias se dividen en mediatas y tardías. De forma general, no se les puede resolver en el momento en que ocurren y algunas tienen peor pronóstico. Pueden aparecen en cualquier momento de la evolución del paciente, incluso luego de años de realizada la cirugía y en algunos momentos pasar inadvertidas. Entre las complicaciones inmediatas más frecuentes, se presenta el fracaso en la reaplicación de la retina, el glaucoma secundario, la hipertensión ocular, la isquemia del segmento anterior (*string syndrome*) por aumento de tensión de la banda en 360 grados, la diplopía por limitación de algún musculo recto e infección


Esta obra está bajo una licencia https://creativecommons.org/licenses/by-nc/4.0/deed.es_ES

del implante. Para su tratamiento hay que plantearse la reintervención quirúrgica, así como la combinación con otras técnicas para la resolución total de estas.[8,9,10]

En presentaciones más tardías se tienen las complicaciones relacionadas con el explante, como exposición, extrusión, erosión e intrusión del explante, exposición de la sutura, exposición de coroides y retracción de la esclera. De lo antes mencionado se conoce por erosión del explante cuando el cerclaje migra de forma interna, a través de esclera y coroides, al espacio subretiniano: por intrusión, cuando el implante erosiona y protruye en la cavidad vítrea; y de exposición, cuando se visualiza de forma externa el cerclaje o plombaje a través de la conjuntiva.[9,10,11,12,13]

Entre los factores que pueden inducir al desarrollo de las anteriores complicaciones se encuentran: adelgazamiento escleral; tratamiento intenso con crioterapia, con diatermia o fotocoagulación; excesiva tensión del cerclaje; glaucoma e hipertensión ocular; y la alta miopía.[6,7] Además, pueden aparecer en algunos pacientes necrosis escleral, desprendimiento coroideo, aumento de la longitud axial provocada por la indentación, cambios refractivos, membranas epirretinianas, recidiva del desprendimiento de retina, vitreorretinopatía proliferativa, edema macular quístico, y la complicación más temida y con pobre pronóstico visual: la endoftalmitis y sepsis del implante.[12,13,14]

No siempre es necesaria la retirada del cerclaje escleral en casos de exposición, extrusión, erosión o intrusión. El manejo depende de la extensión y de la clínica que presente cada paciente. Puede seguirse una actitud expectante, relajar el cerclaje o proceder a su retirada parcial. La extracción del cerclaje puede ser difícil una vez pasado varios años por la fibrosis que este genera; por tanto, en un esfuerzo exagerado por su retirada total puede llevar a la rotura del globo ocular o a un DRR recurrente. El tratamiento debe ser cuidadoso, y estar encaminado a cuidar el globo ocular y la visión alcanzada hasta el momento.[15]

En el presente caso se decidió extraer el aceite de silicona de 5000 cSt de forma pasiva para relajar el tono ocular, que hasta el momento se mantenía con presiones intraoculares de 32 mmHg, y retirar de forma parcial el cerclaje expuesto para recubrir el espacio con esclera liofilizada. Debido a un trauma recibido al mes de la cirugía, este no fue el tratamiento definitivo y se decidió suturar los bordes de la esclera y cubrir con conjuntiva el defecto.

## Conclusiones

La exposición del explante es una complicación que puede aparecer en pacientes operados por cirugía escleral luego de 20 años de realizada y acompañarse con


Esta obra está bajo una licencia https://creativecommons.org/licenses/by-nc/4.0/deed.es_ES

signos más graves como regresión de la esclera subyacente y visualización de la coroides. La retirada del implante de forma parcial y el recubrimiento de la coroides es la mejor opción terapéutica en estos casos.

## Referencias bibliográficas

1. Meng-Chiao Wu, Yi-Yang Lee, Hsi-Kung Kuo. Clinical features of retinal detachment treated with segmental scleral buckling. Int Ophthalmo. 2024;44(304) DOI: https://doi.org/10.1007/s10792-024-03186-7

2. Shah R, Byanju R, Pradhan S, Ranabhat S. Factors Affecting the Outcome of Scleral Buckling Surgery for Primary Rhegmatogenous Retinal Detachment. J Ophthalmol. 2018;2018:9016302. DOI: https://doi.org/ 10.1155/2018/9016302

3. Radice P, Carini E, Seidenari P, Govetto A. Standardized scleral buckling approach in the management of noncomplex primary rhegmatogenous retinal detachment. Eur J Ophthalmol. 2021;31(4):1993-2002. DOI: https://doi.org/10.1177/1120672120940209

4. Fallico M, Alosi P, Reibaldi M, Longo A, Bonfiglio V, Avitabile T, *et al*. Scleral Buckling: A Review of Clinical Aspects and Current Concepts. J Clin Med. 2022;11(2):314. DOI: https://doi.org/10.3390/jcm11020314

5. Antaki F, Dirani A, Ravagnani M, Steel D, Rezende F, Antaki, *et al*. Hemorrhagic complications associated with suprachoroidal buckling. Int J Retin Vitr. 2020;6(10). DOI: https://doi.org/10.1186/s40942-020-00211-6

6. Lee CY, Chen HT, Lin HY, Chen HC, Yeung L, Hwang YS, *et al*. Changes in corneal endothelial density following scleral buckling surgery for rhegmatogenous retinal detachment: a retrospective cross-sectional study. BMC Ophthalmol. 2019;19(1):3. DOI: https://doi.org/ 10.1186/s12886-018-1015-8

7. Rohowetz LJ, Shaheen AR, Russell JF, Ashkenazy N, Iyer PG, Sridhar J, *et al*. Evaluation of retinal displacement following primary scleral buckling for macula-involving rhegmatogenous retinal detachment. Retina. 2022;42(8):1498-502. DOI: https://doi.org/ 10.1097/IAE.0000000000003499

8. Tankyo Y, Harada Y, Hiyama T, Ohara H, Mizukami M, Okumichi H, *et al*. Irreversible intraocular pressure elevation as a complication of MIRAgel scleral buckling. Am J Ophthalmol Case Rep. 2022;27:101583. DOI: https://doi.org/10.1016/j.ajoc.2022.101583

9. Gu R, Chen X, Song F, Jiang C, Zhu H, Xu G. Intrusion of Dacron suture knot 15 years after scleral buckling. BMC Ophthalmol. 2018;18(1):327. DOI: https://doi.org/10.1186/s12886-018-0981-1



Esta obra está bajo una licencia https://creativecommons.org/licenses/by-nc/4.0/deed.es_ES

10. Cai S, Song A, Borkar DS. Mycobacterium abscessus scleral buckle infection. Retin Cases Brief Rep. 2023;17(6):744-6. DOI: https://doi.org/10.1097/ICB.0000000000001277

11. Shanmugam PM, Ramanjulu R, Mishra KCD, Sagar P. Novel techniques in scleral buckling. Indian J Ophthalmol. 2018;66(7):909-15. DOI: https://doi.org/10.4103/ijo.IJO_136_18

12. Eshraghi H, Prenner JL, Zhang R, Roth DB, Wheatley HM, Fine HF, *et al*. Scleral Buckle Removal: Indications, Timing, Complications, and Long-Term Outcomes. Ophthalmic Surg Lasers Imaging Retina. 2021;52(3):138-44. DOI: https://doi.org/10.3928/23258160-20210302-04

13. Caroline Neuhaus, Christophe Valmaggia: Postoperative Results in the Treatment of Retinal Detachment with Scleral Buckling Surgery. Klin Monbl Augenheilkd. 2023;240(04):481-5 DOI: https://doi.org/10.1055/a-2040-3598

14. Gharbiya M, Visioli G, Iannetti L, Iannaccone A, Tamburrelli AC, Marenco M, *et al*. Comparison between scleral buckling and vitrectomy in the onset of cystoid macular edema and epiretinal membrane after rhegmatogenous retinal detachment repair. Retina. 2022;42(7):1268-76. DOI: https://doi.org/10.1097/IAE.0000000000003475

15. Tan L, Chew Lee Min F, Kamarudin ZB, Mohd Khialdin S. A Divergent Sequela of Scleral Buckle Removal. Cureus. 2024;16(5):e60227. DOI: https://doi.org/10.7759/cureus.60227

## Conflicto de intereses

Los autores declaran que no existe conflicto de intereses.



Esta obra está bajo una licencia https://creativecommons.org/licenses/by-nc/4.0/deed.es_ES