

## Queratectomía fototerapéutica en la corrección del astigmatismo irregular por opacidad cicatricial

Phototherapeutic keratectomy to correct irregular astigmatism due to scarring opacity

Taimi Cárdenas Díaz<sup>1\*</sup> <https://orcid.org/0000-0003-3220-4553>

Michel Guerra Almaguer<sup>1</sup> <https://orcid.org/0000-0002-1542-9091>

Raúl Gabriel Pérez Suárez<sup>1</sup> <https://orcid.org/0000-0003-0138-4256>

Dunia Cruz Izquierdo<sup>1</sup>

Enrique J. Machado Fernández<sup>1</sup>

Ketty Y. Monteagudo Hernández<sup>1</sup>

<sup>1</sup>Instituto Cubano de Oftalmología "Ramón Pando Ferrer". La Habana, Cuba.

\*Autor para la correspondencia: [taimicar@infomed.sld.cu](mailto:taimicar@infomed.sld.cu)

### RESUMEN

Las opacidades corneales y el astigmatismo irregular son secuelas relativamente frecuentes de la cirugía corneal, así como de traumas y enfermedades inflamatorias y degenerativas de la córnea. Por otra parte, la queratectomía fototerapéutica se emplea como opción terapéutica en alteraciones de la superficie corneal, como opacidad e irregularidad, desde hace más de diez años. Se presenta un paciente masculino de 71 años de edad, con antecedentes personales de salud, quien fue operado de catarata senil por técnica de facoemulsificación en ambos ojos hace aproximadamente dos años, sin complicaciones. Acudió a la consulta porque –según refirió– no veía bien con ningún espejuelo. En la exploración oftalmológica del ojo izquierdo se apreció en la córnea nebulosa de 4 mm de diámetro paracentral y periférica en hora 12, que coincidía con la incisión principal de la cirugía. Los estudios refractivos realizados constataron un astigmatismo irregular por opacidad cicatricial y se decidió realizar queratectomía fototerapéutica del ojo izquierdo, la cual mejoró la transparencia y la regularidad corneal, así como su visión.

**Palabras clave:** Queratectomía fototerapéutica; astigmatismo irregular, opacidad cicatricial.

## ABSTRACT

Corneal opacities and irregular astigmatism are relatively common sequelae of corneal surgery as well as trauma and inflammatory or degenerative diseases of the cornea. Phototherapeutic keratectomy has been used for more than ten years as a therapeutic option for corneal surface alterations like opacity or irregularity. A case is presented of a 71-year-old male patient with a history of ill health who underwent senile cataract surgery of both eyes by phacoemulsification technique about two years ago without any complications. The patient attended consultation because –in his own words– he could not see well with any eyeglasses. Ophthalmological examination of the left eye revealed a corneal cloud 4 mm in diameter, paracentral and peripheral at hour 12, coinciding with the main surgical incision. The refractive studies conducted found the presence of irregular astigmatism due to scarring opacity. Phototherapeutic keratectomy of the left eye was performed, which improved transparency, corneal regularity and vision.

**Key words:** Phototherapeutic keratectomy; irregular astigmatism; scarring opacity.

Recibido: 05/02/2019

Aceptado: 28/01/2020

## Introducción

Las opacidades corneales y el astigmatismo irregular son secuelas relativamente frecuentes de la cirugía corneal, así como de traumas y enfermedades inflamatorias y degenerativas de la córnea.<sup>(1)</sup>

Los lentes de contacto proporcionan buena calidad visual, pero pueden resultar inconvenientes por parte de los pacientes; los espejuelos no la mejoran significativamente y el problema es mayor después de cirugía refractiva. En superficies muy irregulares los topógrafos y aberrómetros no son capaces de mapear el defecto, ni los *software* de *links* con el excimer láser capaces de corregirlos eficientemente. Las queratoplastías tienen el inconveniente de la poca predictibilidad refractiva. Es de hecho causa frecuente de

astigmatismo irregular y otras aberraciones de alto y bajo orden. Además de los problemas biológicos relacionados con un trasplante.<sup>(1,2)</sup>

La queratectomía fototerapéutica (PTK, de sus siglas en inglés) se emplea como opción terapéutica en alteraciones de la superficie corneal como opacidad e irregularidad desde hace más de diez años.<sup>(3,4)</sup>

Los beneficios que aporta respecto a otras técnicas, como la queratectomía manual superficial, responden básicamente a dos de sus propiedades. La primera es la capacidad de eliminar el tejido corneal con extrema precisión y un mínimo daño tisular adyacente. La segunda es que permite el tratamiento simultáneo de grandes áreas.<sup>(5,6)</sup>

La evolución de la PTK ha incorporado al interés primario de retirar tejido corneal alterado otros objetivos más complejos, como son los de obtener una superficie ópticamente más regular e incrementar la salud de la superficie ocular externa.<sup>(7,8)</sup>

En cuanto a la proximidad del eje visual, las entidades centrales son buenos indicadores de PTK, dado que el tratamiento general lleva a la reducción significativa del astigmatismo irregular. Las paracentrales también pueden ser significativas en la visión; requieren tratamiento, pero las periféricas usualmente no son de significación visual, y el tratamiento de ellas puede disminuir la agudeza visual final por la inducción de astigmatismo irregular por la PTK.<sup>(9,10)</sup>

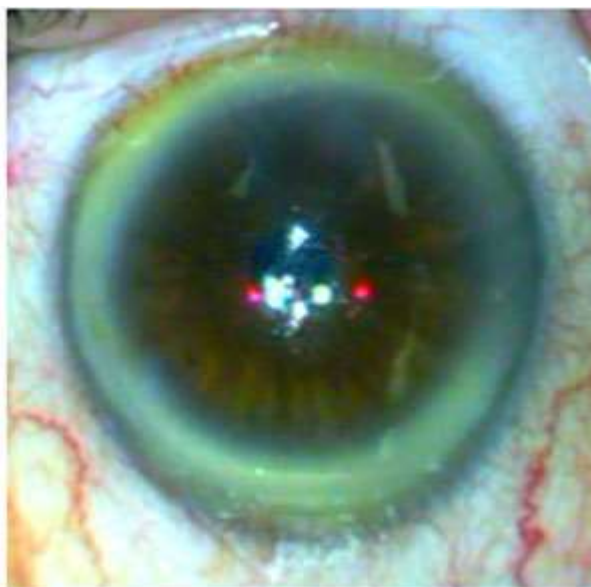
A diferencia de la aplicación del láser de excímero con fines refractivos, en los que, por ejemplo, se retira más tejido en el centro de la córnea que en la periferia para corregir miopía, en la PTK la ablación del tejido estromal es con un perfil plano, es decir, se retira igual cantidad de tejido en el centro de la córnea que en la periferia de la zona óptica seleccionada.<sup>(11)</sup>

En la práctica, aunque la aplicación del láser de excímero con un perfil plano no pretenda cambio refractivo alguno, lo cierto es que el epitelio corneal crea durante su cierre un menisco periférico que acaba induciendo una tendencia clara hacia el cambio hipermetrópico en estos ojos. Por eso, muchos láseres ofrecen en su modo de actuación la PTK, una transición de ablación por fuera de la zona óptica elegida para crear una progresión en el tejido estromal tratado que minimice la tendencia del epitelio corneal a crear menisco periférico. También la retracción de las lamelas corneales de la córnea adyacente al cráter de ablación parecen jugar un papel importante en el cambio hipermetrópico de la refracción tras la PTK. En general, la inducción de hipermetropía como consecuencia del tratamiento en modo PTK será menor cuanto menor sea la profundidad de ablación elegida, mayor sea la zona óptica tratada y más progresiva sea la transición periférica. En ocasiones, es

necesario homogeneizar la superficie de la córnea donde se está realizando la ablación. Para esto es necesario utilizar agentes enmascarantes.<sup>(11)</sup>

### Presentación del caso

Se presenta un paciente masculino de 71 años de edad, con antecedentes personales de salud general, quien fue operado de catarata senil por técnica de facoemulsificación en ambos ojos (AO) hace  $\pm$  2 años sin complicaciones y que acude a consulta porque: “no ve bien con ningún espejuelo”. Al examen oftalmológico como elementos de interés se observa en la biomicroscopia del ojo izquierdo (OI) nebulosa de 4 mm de diámetro paracentral y periférica en hora 12, que coincide con la incisión principal de la cirugía Fig. 1).



**Fig. 1** - Fotografía del segmento anterior del ojo izquierdo donde se observa la nebulosa corneal.

### Resultados del examen oftalmológico

Agudeza visual sin corrección (AVSC): ojo derecho (OD): 0,3; OI: 0,2.

Queratometrías (K) en dioptrías (D) OD: 41,75x 30; OI: 41,75 x 150.

	OD: 40,00 x 120	OI: 36,50 x 60
Cilindro :	1,75 x 30	5,25 x 150
	-1,75 x 120	-5,25 x 60

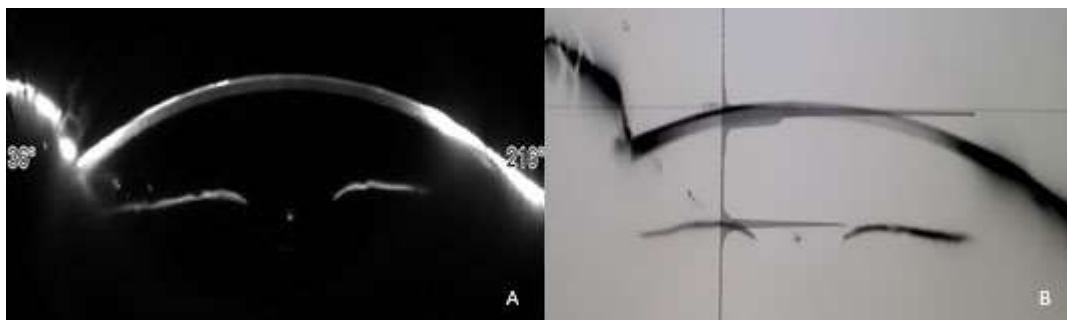
Autorrefracción: OD: 1,50 - 1,50 x 108; OI: 3,00 -5,00 x 74.

Mejor agudeza visual corregida (MAVC): OD: 1,50 -1,50 x 110 (1,0); OI: 2,50 -3,50 x 75 (1,0).

Se diagnostica pseudofaquia en AO, astigmatismo hipermetrópico simple en OD y astigmatismo mixto en OI. Este último se plantea posquirúrgico, ya que constaba en la historia clínica preoperatoria a la cirugía de catarata:

K:	OD: 41,50 x 10	OI: 41,75 x 170
	40,25 x 100	40,50 x 80
Cilindro:	1,25 x 10	1,25 x 170
	-1,25 x 100	-1,25 x 80

Se le realizó tomografía corneal con el Sirius, donde se observó en las imágenes de *Scheimpflug* un engrosamiento a nivel epitelial y subepitelial de alta densidad a nivel de la neblúcula observada en la biomicroscopia del segmento anterior (Fig. 2).



**Fig. 2** - Imágenes de *Scheimpflug* del ojo izquierdo tomada con el Sirius. A: se observa línea de alta reflectividad a nivel epitelial y subepitelial en la mitad superior de la córnea.

B: con filtro se observa la misma área con un pico de alta densidad.

Al analizar los mapas topográficos, se puede observar en la figura 3, en el mapa tangencial anterior a la derecha arriba (B) la irregularidad corneal con poderes corneales alto en la mitad superior, que coincide con una zona de elevación en el mapa anterior en la imagen del centro a la izquierda (C); sin embargo, no hay elevación a este nivel en el mapa de elevación posterior en el extremo inferior a la derecha (F), como se espera en una ectasia



corneal. De igual manera, en el mapa paquimétrico representado en el extremo superior izquierdo (A), en la mitad superior de la córnea se observa un engrosamiento de esta, lo contrario a una ectasia corneal. En la parte inferior de la figura se recoge el análisis refractivo, donde se observa un cilindro de  $-5,26$  x  $77^\circ$  y los índices de formas apoyan la irregularidad corneal.

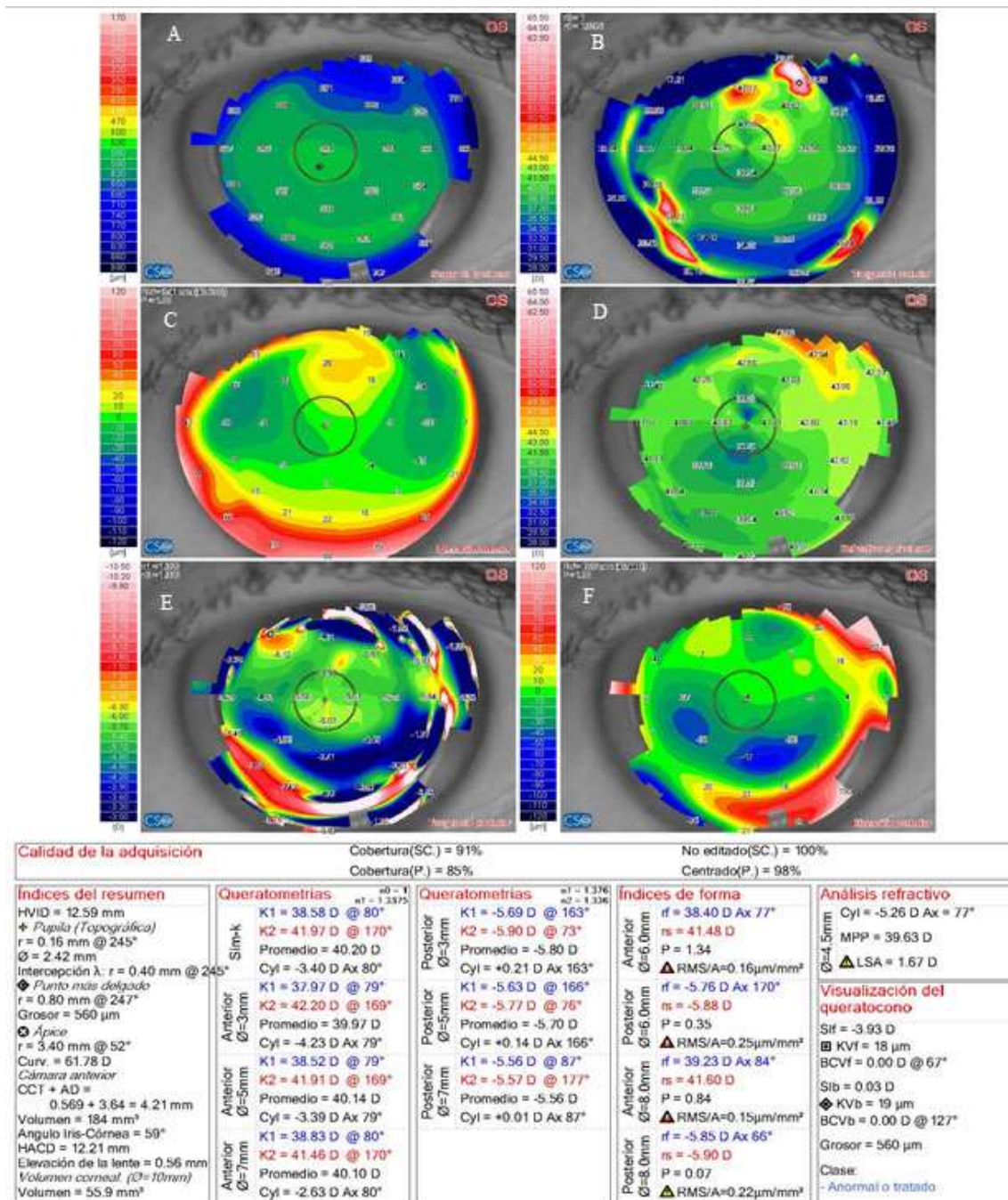
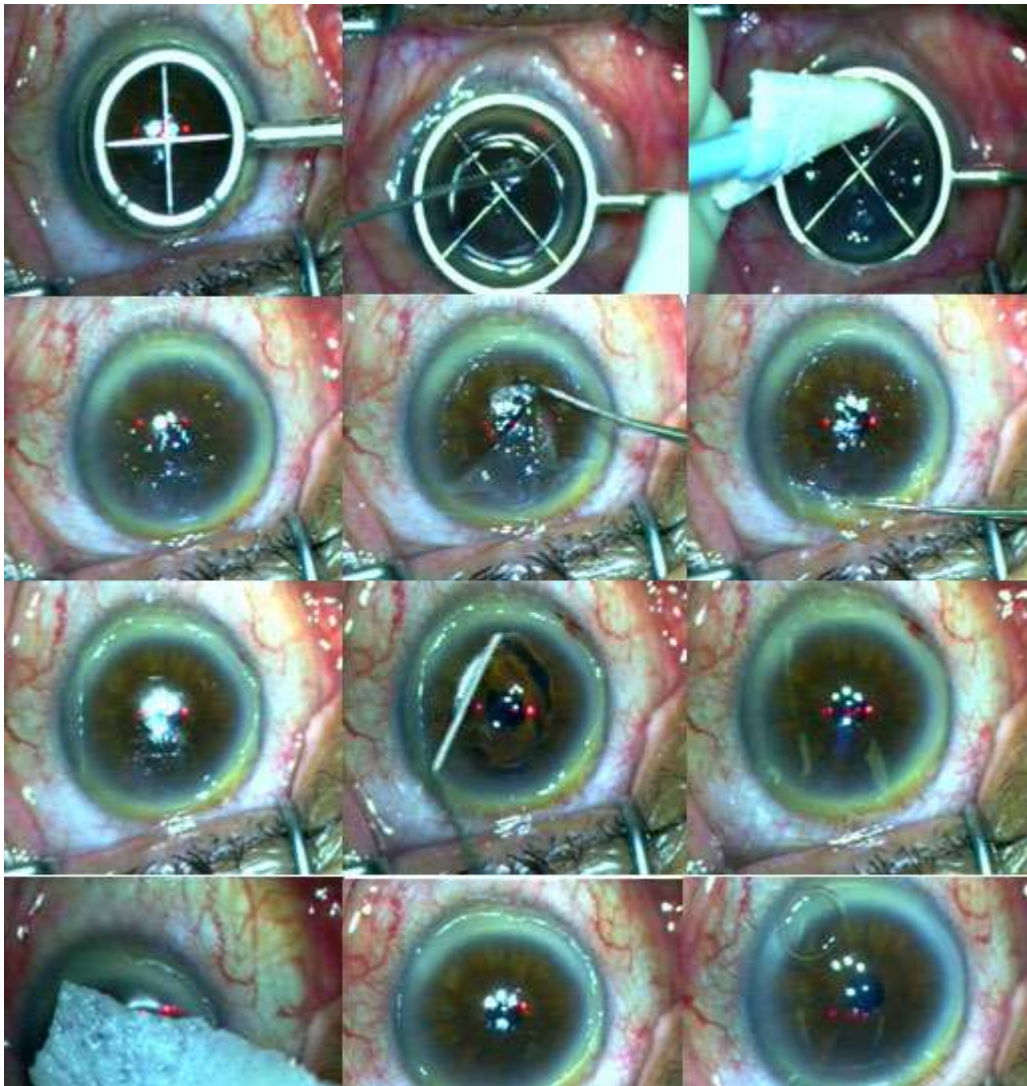


Fig. 3 - Mapas paquimétricos y topográficos del ojo izquierdo, tomadas con el Sirius, y sus medidas resúmenes.

Tanto las imágenes de *Scheimpflug* como los mapas topográficos indican un astigmatismo irregular tras una opacidad por la cicatrización a nivel de la incisión corneal de la cirugía de catarata, por lo que se decide realizar una queratectomía fototerapéutica (PTK por sus siglas en inglés).

### **Técnica quirúrgica**

Se aplicó anestesia tópica ocular y se preparó el campo quirúrgico (desinfección ocular con povidona yodada). Se retiró el epitelio corneal y se aplicó previamente una solución al 20 % de alcohol de 95° durante 20 segundos. Seguidamente se realizó curetaje de la superficie corneal a nivel de la opacidad con la misma espátula de retirar el epitelio. Fue realizada queratectomía fototerapéutica con láser de excímero Esiris, previa aplicación de una solución de hialuronato de sodio sobre toda la superficie corneal (1 cc de hialuronato de sodio diluido en 5 cc de solución salina). Durante toda la ablación, la superficie corneal se mantuvo con la solución viscoelástica (solución máscara). La queratectomía fototerapéutica tiene el objetivo de regularizar la superficie corneal y hacerla uniforme. Se aplicó mitomicina C al 0,02 % durante 15 segundos y seguidamente se procedió al vendaje con lente terapéutico e instilación de colirio antibiótico y corticoide (Fig. 4). El lente de contacto se retira cuando la córnea está totalmente epitelizada (3 - 6 días).



**Fig. 4** - Fotografía secuencial de la queratectomía fototerapéutica del ojo izquierdo.

Agudeza visual sin corrección: OD: 0,5; OI: 0.

Keratometría de ojo derecho:

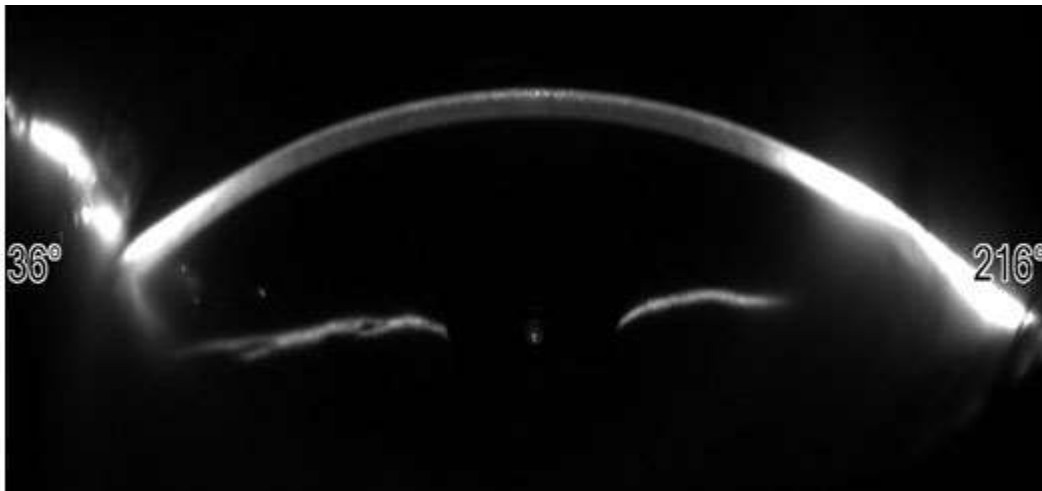
	41,75 x 25	OI: 41,75 x 165
	40,00 x 115	40,50 x 75
Cilindro:	1,75 x 30	1,75 x 165
	-1,75 x 120	-1,75 x 75

Autorrefracción: OD: 1,50 -1,75 x 108; OI: 1,00 -1,50 x 80.

Mayor agudeza visual: OD: 1,50 -1,75 x 110 (1,0); OI: 0,50 - 1,50 x 80 (1,0)



No se observó la línea hiperreflectiva a nivel epitelial y subepitelial en la imagen de *Scheimpflug* aportada por el Sirius (Fig. 5).



**Fig. 5** - Imágenes de *Scheimpflug* del ojo izquierdo tomada con el Sirius después de un año de la queratectomía fototerapéutica.

Hubo regularización de la córnea, como se observa en los mapas topográficos, así como en los índices de formas, con disminución del cilindro a 1,66 x 77° (Fig. 6).

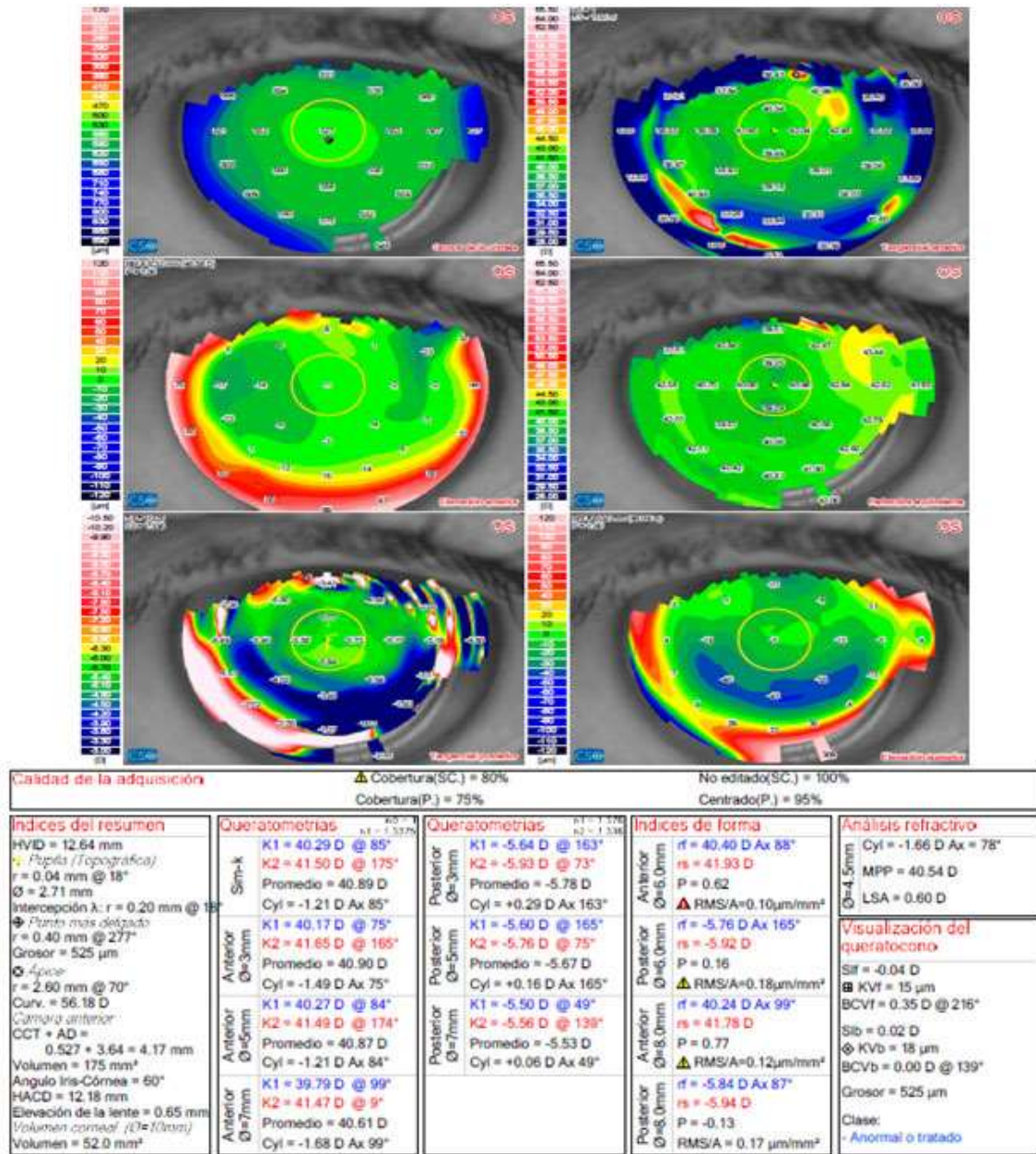


Fig. 6 - Mapas paquimétricos y topográficos del ojo izquierdo tomados con el Sirius y sus medidas resúmenes después de un año de la queratectomía fototerapéutica.

## Discusión

La queratectomía superficial mediante láser de excímero suele aplicarse sobre degeneraciones y distrofias corneales, cicatrices superficiales e irregularidades corneales con éxito notable.

Ante la decisión de realizar PTK por ser la técnica más adecuada, el primer factor a tener en cuenta es la localización de la lesión, y luego considerar la distribución, la profundidad,

la sintomatología que provoca la enfermedad, los aspectos refractivos y las exigencias del pacientes.<sup>(2, 3)</sup>

La localización puede ser central, dentro de los 3-4 mm centrales e implica la zona óptica de modo que la visión va a estar afectada por la falta de transparencia y/o por la inducción de astigmatismo irregular. El área paracentral comprende desde los 4 mm a los 7-8 mm. Las alteraciones en esta localización afectarán la visión de un modo indirecto, y causarán astigmatismo irregular o deslumbramiento en situaciones de baja luminosidad. Las de la zona periférica causarán sintomatología pero raramente afectarán la visión.<sup>(2, 3)</sup>

De manera general en aquellas alteraciones que no afectan el área visual la PTK pudiera no ser ventajosa e inducir astigmatismo irregular al tratar la córnea sana adyacente;<sup>(2, 3)</sup> no obstante, debe personalizarse cada caso y un ejemplo es el presentado anteriormente donde la opacidad presentaba localización paracentral-periférica.

Cuando se traten cicatrices corneales hay que considerar solo aquellas que realmente sean superficiales (< 100 micras) y evitar córneas demasiado delgadas para no inducir una ectasia iatrogénica.<sup>(12)</sup>

Los resultados visuales dependen de la profundidad, proximidad al eje visual y la significación visual de la entidad. Los resultados son mejores cuando la profundidad de la ablación es menor que 100  $\mu\text{m}$ , ya que al limitar la profundidad de ablación se reducen los grandes cambios refractivos.<sup>(12)</sup>

En cuanto a las cicatrices postraumáticas y posquirúrgicas,<sup>(2)</sup> el tejido cicatricial absorbe y dispersa la luz incidente en la córnea, por lo que es responsable de síntomas como el deslumbramiento y la visión de halos. Las cicatrices también suelen crear un astigmatismo irregular. En cuanto a la composición del tejido cicatricial, este incluye el colágeno (de disposición desorganizada), los glucosaminoglicanos y los queratocitos activables hacia formas celulares que contienen actina de músculo liso y que presentan respuesta cicatricial agresiva tras la PTK.<sup>(2)</sup> Sin embargo, parece que la reacción cicatricial reactiva a la PTK es menor que a las queratectomías manuales. La PTK también se ha utilizado con éxito para eliminar cicatrices y opacidades corneales centrales asociadas a complicaciones lenticulares del LASIK. En todas estas indicaciones suele ser necesario esperar en el posoperatorio más de 6 meses para obtener no solo una córnea más transparente, sino lo que es más importante, más regular.<sup>(12)</sup>

El grosor corneal es una variable importante para el planeamiento de la cirugía queratorrefractiva, la evaluación de la enfermedad ectásica y la evaluación de la función endotelial corneal.<sup>(12)</sup>

La evaluación precisa tanto de la superficie anterior como posterior que brindan los topógrafos de elevación; permite la creación de un mapa paquimétrico completo (grosor corneal), dado que este está determinado por la diferencia espacial entre las dos superficies corneales, anterior y posterior. La córnea normal es más delgada en el centro, con un incremento gradual del grosor hacia la periferia, que sigue un patrón normal. Dado que el valor central normal varía entre una población normal, un solo punto es un pobre diferenciador entre ojos normales y alterados. La relación entre la córnea central y la periférica puede ser un indicador más sensible y específico del adelgazamiento anormal (queratocono y degeneración marginal pelúcida). También puede ser indicador de un engrosamiento anormal como en los compromisos endoteliales o cicatrices donde la relación entre la córnea central y la periférica puede ser un indicador más sensible.<sup>(12)</sup>

En superficies corneales irregulares el objetivo de la PTK es alisar los picos y valles irregulares, pero el láser produce un perfil de haz plano, por lo que para obtener una ablación lisa, los valles pueden ser protegidos con un agente enmascarante, mientras que los picos son perfectamente tratados. Un líquido moderadamente viscoso cubre la superficie irregular de manera uniforme y permite una superficie lisa después del tratamiento, además de reducir el grado de hipermetropía inducida por la PTK. Los agentes de enmascaramiento ideal son los de viscosidad moderada y alta absorción en la longitud de onda láser.<sup>(3,12)</sup>

La queratectomía fototerapéutica constituye una técnica efectiva al proporcionar una superficie corneal ópticamente más regular y mejorar la función visual del paciente.

## Referencias bibliográficas

1. Maldonado López MJ. PTK: queratectomía fototerapéutica. En: Benítez del Castillo Sánchez JM, Durán de la Colina JA, Rodríguez Ares MT. Superficie Ocular. Madrid: Sociedad Española de Oftalmología; 2004. p. 329-58.
2. Rathi VM, Vyas SP, Vaddavalli PK, Sangwan VS, Murthy SI. Phototherapeutic keratectomy in pediatric patients in India. *Cornea*. 2010;29(10):1109-12.
3. Guerra Almaguer M, Cárdenas Díaz T, Pérez Suárez RG, Cruz Izquierdo D, Machado Fernández E, Mariño Hidalgo O. Queratectomía fototerapéutica en la queratopatía en banda. *Rev Cubana Oftalmol*. 2016 [acceso: 05/06/2020];29(4). Disponible en: <http://www.revoftalmologia.sld.cu/index.php/oftalmologia/article/view/484>

4. Kandori M, Inoue T, Shimabukuro M, Hayashi H, Hori Y, Maeda N, et al. Four cases of *Acanthamoeba keratitis* treated with phototherapeutic keratectomy. *Cornea*. 2010;29(10):1199-202.
5. Rathi VM. Phototherapeutic keratectomy for recurrent granular dystrophy in postpenetrating keratoplasty eyes. *Indian J Ophthalmol*. 2016;64(2):140-4.
6. Khaireddin R, Katz T, Baile RB, Richard G, Linke SJ. Superficial keratectomy, PTK, and mitomycin C as a combined treatment option for Salzmann's nodular degeneration: A follow-up of eight eyes. *Graefes Arch Clin Exp Ophthalmol*. 2011;249(8):1211-5.
7. Ha BJ, Kim TI, Choi SI, Stulting RD, Lee DH, Cho HS, et al. Mitomycin C does not inhibit exacerbation of granular corneal dystrophy type II induced by refractive surface ablation. *Cornea*. 2010;29(5):490-6.
8. Patel A, Busin M. Cirugía corneal lamelar posterior. En: Boyd S, Gutiérrez MA, Culley J. Atlas y Texto de Patología y Cirugía Corneal. Panamá: Jaypee Brothers – Highlights Medical Publishers; 2011. p. 252-3.
9. Cárdenas T, Capote A, Benítez MC, Castillo AC. Otras técnicas de cirugía corneal con el empleo de láser de excimer. II Taller de la Cátedra de Córnea y Cirugía Refractiva. I Jornada de la sección de cirugía refractiva, córnea y catarata de la Sociedad Cubana de Oftalmología; 2010.
10. Rathi VM, Vyas SP, Sangwan VS. Phototherapeutic keratectomy. *Ind J Ophthalmol*. 2012;60(1):5-14.
11. Camellin M, Arba Mosquera S. Simultaneous aspheric wavefront-guided transepithelial photorefractive keratectomy and phototherapeutic keratectomy to correct aberrations and refractive errors after corneal surgery. *J Cataract Refract Surg*. 2010;36(7):1173-80.
12. Cárdena Díaz T, Guerra Almaguer M, Pérez Suárez RG, Cruz Izquierdo D, Machado Fernández E, Mariño Hidalgo O. Principios para realizar queratectomía fototerapéutica. *Rev Cubana Oftalmol*. 2016 [acceso: 05/06/2020];29(4). Disponible en: <http://www.revoftalmologia.sld.cu/index.php/oftalmologia/article/view/489>

### Conflicto de intereses

Los autores declaran que no existe conflicto de intereses.



**Contribución de los autores**

*Michel Guerra Almaguer:* Revisión crítica de la versión final.

*Raúl Gabriel Pérez Suárez:* Aprobación de la publicación.

*Dunia Cruz Izquierdo:* Redactó el borrador del trabajo.

*Enrique J. Machado Fernández:* Redacción de su versión final.

*Ketty Y. Monteagudo Hernández:* Búsqueda de información.