

## Sorpresa refractiva tras la cirugía de catarata en paciente con lente fáquica

Refractive surprise after cataract surgery in a patient with a phakic lens implant

Taimi Cárdenas Díaz<sup>1\*</sup> <https://orcid.org/0000-0003-3220-4553>

Michel Guerra Almaguer<sup>1</sup> <https://orcid.org/0000-0002-1542-9091>

Juan Pablo Vargas Vergara<sup>1</sup> <https://orcid.org/0000-0001-8998-8147>

María Fernanda González Ortega<sup>1</sup> <https://orcid.org/0000-0002-7211-7019>

María Teresa González Hernández<sup>1</sup> <https://orcid.org/0000-0002-0095-028X>

<sup>1</sup>Instituto Cubano de Oftalmología “Ramón Pando Ferrer”. La Habana, Cuba.

\*Autor para la correspondencia: [taimicar@infomed.sld.cu](mailto:taimicar@infomed.sld.cu)

### RESUMEN

El implante de una lente intraocular fáquica puede resultar una opción lógica para los pacientes sumamente miopes que buscan liberarse de las gafas y de los lentes de contacto. Esta es una alternativa para corregir los grados de miopía extremos, y se diseñaron para permanecer dentro del ojo por muchos años. Con el cursar del tiempo, fisiológicamente comienza a opacarse el cristalino. Ante la necesidad de removerlo y de calcular una lente de potencia adecuada para el saco capsular y así conseguir la emetropía, surge un nuevo reto. El cálculo inexacto de la potencia dióptrica de la lente a implantar en la intervención quirúrgica es un problema y con él aparece la sorpresa refractiva; de ahí el objetivo de presentar con este caso la causa más frecuente de sorpresa

refractiva tras la cirugía de catarata en un paciente miope con lente fásica implantada. Se destaca la importancia de la longitud axial, sobre todo si esta se modifica después del implante de la lente fásica para el correcto cálculo de la lente a implantar, así como el método ideal para su obtención: la interferometría óptica, sin olvidar la historia clínica previa al implante de la lente fásica.

**Palabras clave:** Sorpresa refractiva; cirugía de catarata; lente fásica.

## ABSTRACT

Phakic intraocular lens implantation may be a logical option for extremely myopic patients who wish to get rid of their eyeglasses and contact lenses. This alternative was developed to correct extremely high degrees of myopia and remain inside the eye for many years. However, with the passing of time and due to physiological processes, the crystalline lens tends to become opaque. A new challenge is posed by the need to remove it and select a lens with an optical power appropriate to the capsular sac, thus achieving emmetropia. Inaccurate calculation of the dioptric power of the lens to be implanted in the surgical intervention is a problem leading to refractive surprise. Hence the interest in presenting a case illustrating the most common cause of refractive surprise after cataract surgery in a myopic patient with a phakic lens implant. The importance of axial length is highlighted, particularly whether it is modified after phakic lens implantation for accurate calculation of the lens to be implanted and the ideal method to obtain it: optical interferometry, without disregarding the medical record data preceding the phakic lens implantation.

**Key words:** Refractive surprise; cataract surgery; phakic lens.

Recibido: 16/06/2020

Aceptado: 09/10/2020

## Introducción

Con el surgimiento y el desarrollo de la cirugía refractiva se han podido corregir quirúrgicamente a millones de pacientes con defectos refractivos. Los resultados alcanzados a nivel mundial son extraordinariamente alentadores, pues liberan a los usuarios de la dependencia de lentes o gafas graduadas, y mejoran así su calidad de vida.<sup>(1)</sup>

El implante de una lente intraocular fáquica (LIOP, de sus siglas en inglés) puede resultar una opción lógica para los pacientes sumamente miopes que buscan liberarse de las gafas y los lentes de contacto. Tanto los LIOPs de cámara anterior de fijación iridiana como los de cámara posterior con fijación en el surco son opciones para corregir grados de miopía extremos y se diseñaron para permanecer dentro del ojo por muchos años.<sup>(2,3,4)</sup>

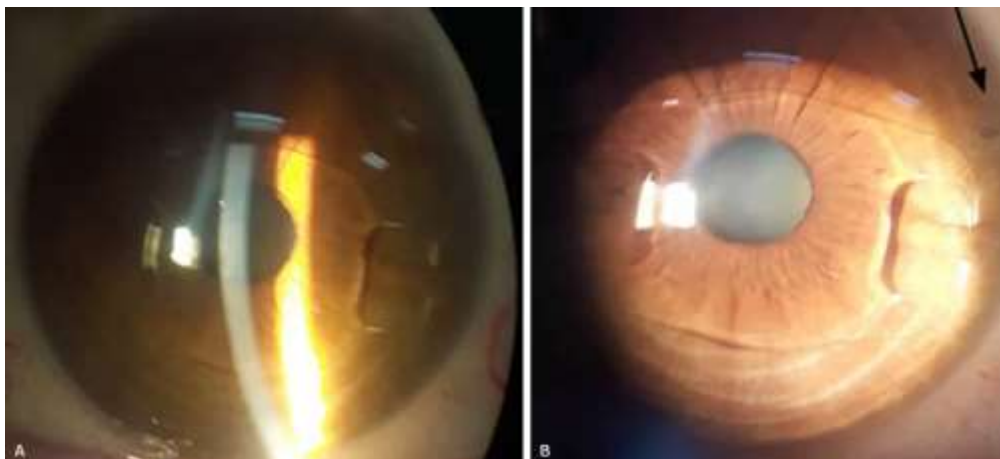
Con el cursar del tiempo fisiológicamente comienza a opacarse el cristalino y va disminuyendo la agudeza visual en estos pacientes miopes a quienes se les había realizado previamente un implante de LIOP; entonces, ante la necesidad de remover el cristalino y calcular una lente intraocular (LIO) de potencia adecuada para el saco capsular y conseguir la emetropía, surge un nuevo reto en la Oftalmología.<sup>(5)</sup>

El cálculo de la lente intraocular (LIO) en pacientes intervenidos con implante de lente fáquico es mucho más complejo de lo normal, dado que los sujetos operados tienen expectativas y exigencias mayores respecto a los resultados refractivos. Además, el cálculo inexacto de la potencia dióptrica de la LIO a implantar en la intervención de estos es un problema y con él la sorpresa refractiva;<sup>(5)</sup> de ahí el objetivo de presentar con este caso la causa más

frecuente de sorpresa refractiva tras la cirugía de catarata en un paciente miope con lente fáquico implantado.

## Presentación de caso

Paciente femenina de 46 años de edad con antecedente de miopía elevada, corregida con lente fáquico Artisan (Ophtec) hace aproximadamente 10 años en ambos ojos (AO). Acudió a la consulta por disminución de la visión en AO de forma lenta y progresiva, desde hace un año. La agudeza visual sin corrección (AVSC) con cartilla de Snell era de cuenta dedos en AO y la mejor corregida (AVMC) era de 0,3 con  $-7,00 -1,50 \times 150^\circ$  en el ojo derecho (OD) y de 0,4 con  $-6,00 -2,75 \times 80^\circ$  en el ojo izquierdo (OI). La presión intraocular era de 16,0 mmHg y 17,0 mmHg en OD y OI respectivamente, ajustada según paquimetría. A la exploración oftalmológica en AO la paciente presentaba iridotomías permeables, LIOPs artisan fijados a iris y opacidad nuclear del cristalino mayor en el OD (Fig. 1). Se le diagnosticó catarata presenil y se decidió, bajo consentimiento informado, tratamiento quirúrgico: explante de lente fáquico + extracción extracapsular de catarata + implante de lente intraocular monofocal plegable de cámara posterior en AO, pero primero en el OD, que era el de peor visión, y posteriormente en el OI.



**Fig. 1** - Biomicroscopia del segmento anterior del ojo derecho y rótulo del lente artisan implantado. A: Se observa la pinza en el iris por la fijación del lente, sin atrofia. B: Muestra la opacidad del cristalino y se señala con una flecha la iridotomía periférica.

Se realizaron diferentes estudios para mejor evaluación preoperatoria y realizar el cálculo del LIO, como son:

- Tomografía con el Oculus Pentacam, donde se analizó la densitometría del cristalino, la cual se encontró aumentada (Fig. 2), así como el análisis topográfico y paquimétrico (Fig. 3).

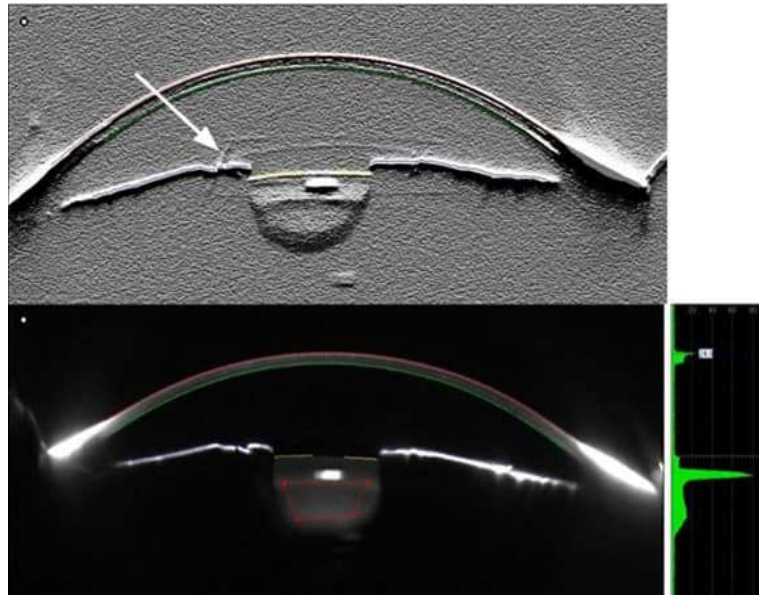


Fig. 2 - Imágenes de Sheimpflug y densitometría del OD tomadas con el tomógrafo Pentacam. En el extremo superior con filtro donde se señala con la flecha el lente fáquico fijado a iris. En el extremo inferior se observa la densitometría del cristalino.

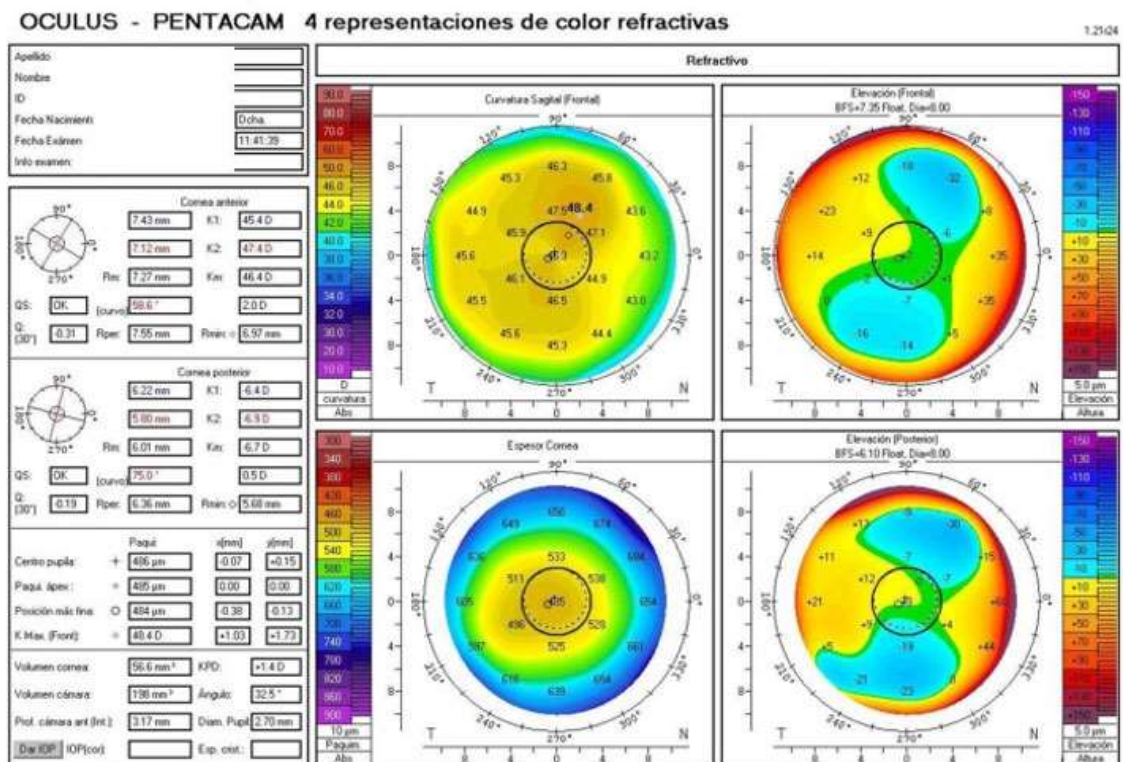


Fig. 3 - Mapas topográfico y paquimétrico de la córnea del ojo derecho aportados por el Tomógrafo Pentacam.

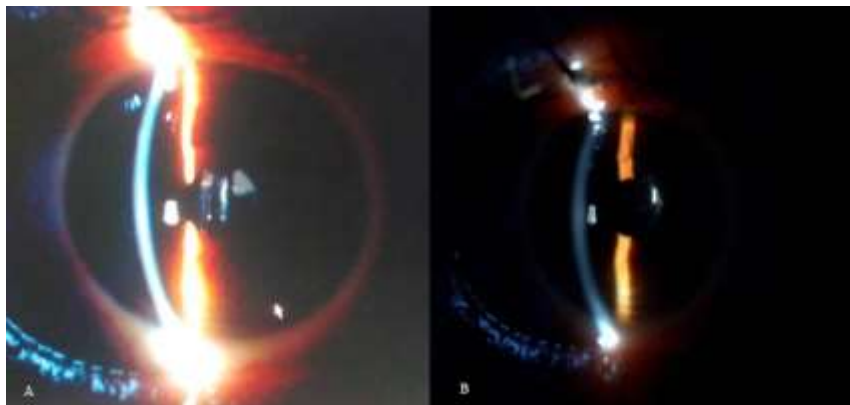
- Microscopia endotelial (microscopio especular SP 3000P) en OD: densidad celular (CD) 2197 cel/mm<sup>2</sup>, coeficiente de variabilidad (CV) 47 % y hexagonalidad (HEX) 60 %. En OI: CD 2016 cel/mm<sup>2</sup>, CV: 49 %, HEX: 55 %, todo dentro de los parámetros normales.
- Biometría por interferometría (IOL MASTER 700 ZEISS) en ambos ojos, con la especificación en el estado del cristalino como IOL fáquica (siglas en inglés). El cálculo de la lente arrojó como resultado para el ojo derecho una lente intraocular plegable OCUFLEX de cámara posterior según la fórmula SRKT de -4,00 dioptrías para una refracción esperada de -0,38 dioptrías, el cual se implantó sin complicaciones transoperatorias (Fig. 4).

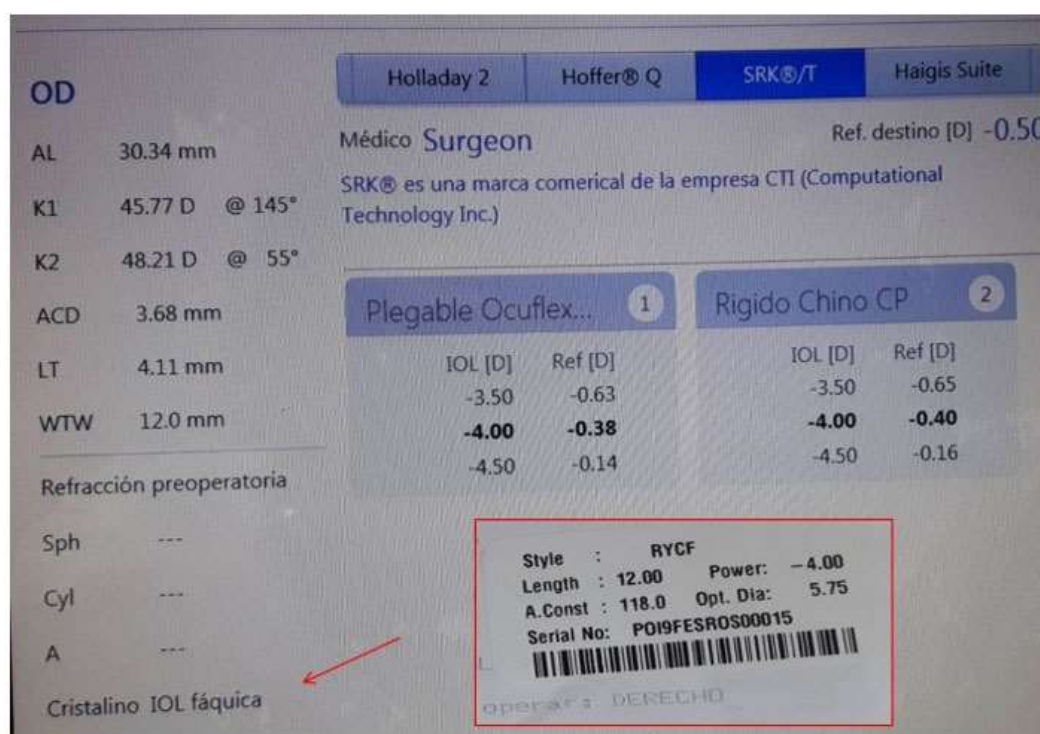

Fig. 4 - Pantalla de cálculo del lente intraocular con el IOL Master 700, donde se señala con la flecha el modo con IOL fáquica utilizado. También muestra el rótulo del lente implantado.

Se realizó refracción posoperatoria en OD para calcular el LIO y programar cirugía en OI. Se obtuvo AVSC de 0,16 y AVMC de 1,00 con refracción subjetiva de +2,50-2,00 x 145°, y se constató una sorpresa refractiva. Por ese motivo, se le repitió el IOL Master, con la especificación en el estado del cristalino como pseudofáquico en OD, que resultó un lente de -2,00 D para -0,60 de refracción esperada, el que debió estar en saco, lo cual no coincidió con el cálculo anterior por la diferencia en la LA (registro actual 29,78 mm) de 0,56 mm menos con respecto al anterior (30,34 mm), sin diferencias en el resto de los parámetros, como la queratometría (K) y la profundidad de la cámara anterior (ACD, de sus siglas en inglés). Además, se recuperó la historia clínica preoperatoria al implante del lente fáquico, donde se recoge LA de 29,73 mm, lo que apoya este último registro.

Se analizaron las distintas opciones terapéuticas no quirúrgicas y quirúrgicas para la solución de la sorpresa refractiva y se decidió programar un Piggy back secundario e implantar en el sulcus una lente de 2 dioptrías sin complicaciones (Fig. 5).



**Fig. 5** - Biomicroscopia del segmento anterior del ojo derecho en el posoperatorio.  
A: antes del piggy back. B: después de este procedimiento.



Al igual que en el OD, se realizó la cirugía del OI, previa extracción de la lente fáquica, facoemulsificación con implante de LIO plegable, Ocuflex de 1,00 dioptrías, en saco capsular, sin complicaciones transquirúrgicas, pero se tuvieron en cuenta para el cálculo del lente los datos biométricos previos al implante del lente fáquico y se calculó para una refracción esperada más miope (-1,00).

Fue evaluada a las 24 horas, a los 7 días y al mes, con buena evolución; se citó para realizar la refracción final a los dos meses de la intervención quirúrgica y en AO se obtuvo AVSC de 0,6 y AVMC de 1,00 AO con refracción subjetiva OD: +0,50 -1,75 x 140° y OI: -0,50 -1,50 x 140°.

## Discusión

En los últimos años la cirugía de catarata ha evolucionado. El desarrollo de las fórmulas avanzadas para el cálculo del lente intraocular y las herramientas de medición, cada día más exactas en el contexto mundial actual, permiten alcanzar los resultados refractivos posoperatorios óptimos para el paciente, que de manera general es la emetropía. Sin embargo, aún con las mejores técnicas de medición y el mejor entrenamiento del cirujano, no se está exentos de un resultado refractivo posquirúrgico no esperado por el paciente y por el cirujano, es decir, de una sorpresa refractiva, la cual es considerada como una variación de 1 o más dioptrías refractivas en relación con la refracción posoperatoria esperada. Entre las causas más frecuentes de sorpresa refractiva se encuentran los errores en el cálculo biométrico, y dentro de estos la longitud axial es el factor más importante para determinar el poder dióptrico de la LIO.<sup>(6)</sup> En los pacientes con implante de lente fáquico el problema surge precisamente en la medida de esta, si es la misma antes y después de implantar la lente fáquica, disyuntiva discutida por diferentes autores.<sup>(5,7,8)</sup>

Los LIO fáquicos de cámara anterior, como el del caso presentado, son considerablemente más gruesos que los de cámara posterior. Asimismo, pueden provocar más error cuando se utiliza la biometría ultrasónica modo A, ya que puede dar lugar a una lectura menor de la profundidad de la cámara anterior y quizá también un cambio con la longitud axial. Cuando se conoce la longitud axial antes del implante de una lente fáquica hay que usar ese dato a la hora de operar la catarata, extraer esa lente y colocar otra en el saco, elemento que quedó explícito con la presentación del caso. A pesar de que es poco probable que el LIO fáquico de la cámara posterior influya en las mediciones de la longitud axial de coherencia óptica de manera significativa, ya que son delgados y flexibles, sí se pueden encontrar datos previos a la cirugía refractiva. Estos se pueden comparar con las medidas actuales para su verificación. Por otra parte, la biometría de coherencia óptica resultará menos afectada y su grado de error se puede compensar con facilidad mediante la elección de un objetivo refractivo ligeramente miope,<sup>(5)</sup> lo cual se tuvo en cuenta para el cálculo del OI de este caso.

Si se demuestra que la implantación de la LIO modifica o altera la medición de la LA con la técnica de interferometría de coherencia parcial óptica, sería lógico buscar algún factor corrector para eliminar este error, pero actualmente es un tema que sigue en estudio.<sup>(8)</sup>

La segunda causa más frecuente de sorpresa refractiva es una mala selección de la fórmula para calcular el LIO. Según la biometría y la personalización del paciente, deben orientar para seleccionar mejor la fórmula para el cálculo del LIO. En los pacientes con lente fáquica es preciso tener en cuenta los errores más frecuente en el cálculo de lente en miopes con longitudes axiales altas, independientemente del implante del lente fáquico, en los cuales, a pesar del uso de la interferometría óptica, los errores hipermetrópicos se reportan con el uso de fórmulas de tercera generación. Entre las fórmulas disponibles en la

actualidad, la de Barrett universal II y la fórmula Haigis son las mejores fórmulas en los ojos con longitud axial larga y bajas potencias de lente intraocular.<sup>(9)</sup>

La mayoría de los pacientes muy miopes prefieren ver los objetos cercanos con más claridad, por lo que un objetivo posoperatorio ligeramente miópico sería deseable siempre que la lente no sea multifocal, donde el target emetrópico es deseable. Así si se usan fórmulas sin modificar de tercera generación para ojos con una longitud axial entre 27,0 y 29,0 mm, es razonable aspirar a una refracción objetivo posoperatoria de -0,50D; para los ojos con una longitud axial entre 29,0 y 30,5 mm, objetivo de -0,75D y, por último, para los ojos con longitud axial más de 30,5 mm, objetivo entre -1,00 y -1,75 D. <sup>(10,11)</sup>

Es importante destacar que la evaluación preoperatoria en un paciente con lente fáquico y catarata, debe buscar cualquier daño en el iris, particularmente en el sitio de inserción si es un lente de soporte iridiano y la permeabilidad de la iridotomía periférica, así como, incluir el examen del endotelio corneal ya que una disminución en su densidad celular puede llevar a un fallo de este, lo cual puede suceder con la colocación del LIO fáquico de la cámara anterior a largo plazo. Además cuando se examina al paciente, se debe decidir qué parte de la catarata se debe al LIO fáquico y qué parte a los cambios normales relacionados con la edad. <sup>(5,8,10)</sup>

Las opciones de tratamiento después de una sorpresa refractiva dependerán de las exigencias del paciente, la edad, el estado ocular posoperatorio, el tiempo de evolución de la cirugía y el grado de fibrosis capsular. El tratamiento puede ser médico: corrección con espejuelos o lentes de contacto, cuando el defecto sea pequeño o haya rechazo del paciente, o contraindicación del tratamiento quirúrgico,<sup>(11,12,13)</sup> el cual no era aceptado por la paciente. Dentro del tratamiento quirúrgico se encuentran las siguientes opciones: <sup>(11,12,13)</sup>

1. Extracción y sustitución de la LIO, lo cual conlleva recalcular e implantar la potencia adecuada, tan pronto como sea posible después de la detección.
2. Colocación de LIO en piggy back. Para determinar la potencia del LIO, tener presente si el error refractivo es hipermetrópico o miópico y considerar los espacios intraoculares como la cámara anterior y la distancia iris-sulcus ciliar.
3. Cirugía refractiva corneal. De acuerdo con los protocolos establecidos.<sup>(14)</sup>

En esta paciente no se realizó cirugía corneal, ya que presentaba córneas delgadas de menos de 500 micras y se decidió el piggy back, considerando que las condiciones oculares, es decir, sus espacios, eran óptimos para realizarlo. Se concluye que la modificación de la medida de la longitud axial con la presencia de una lente fáquica es discutida. Esta debe ser realizada preferiblemente por medio de interferometría de coherencia óptica, sobre todo cuando no se conoce la anterior al implante de la lente fáquica, que es la recomendada a usar a la hora de operar la catarata, para así evitar la sorpresa refractiva. Una vez que esta se presente, el piggy back es una opción de tratamiento quirúrgico con adecuados resultados.

## Referencias bibliográficas

1. Cárdenas T, Guerra M, Pérez EC, Cuan Y, Hernández I. Cirugía refractiva láser previa y cálculo del lente intraocular en miopes. Rev Cubana Oftalmol. 2017 [acceso: 11/05/2020];30(2) Disponible en:  
[http://www.revoftalmologia.sld.cu/index.php/oftalmologia/article/view/538/html\\_279](http://www.revoftalmologia.sld.cu/index.php/oftalmologia/article/view/538/html_279)

2. Cárdenas T, Monteagudo K, Guerra M, Cruz D, Mariño O. Lentes fáquicas para la corrección de ametropías. Antecedentes y actualidad. Rev Cubana Oftalmol. 2019 [acceso: 11/05/2020];31(2). Disponible en: <http://www.revoftalmologia.sld.cu/index.php/oftalmologia/article/view/609>
3. Cárdenas T. Resultados visuales en la corrección de la alta miopía con implante de lente fáquica ACR-128. Rev Cubana Oftalmol. 2019 [acceso: 11/05/2020];32(2):e611. Disponible en: [http://scielo.sld.cu/scielo.php?script=sci\\_arttext&pid=S0864-21762019000200003&lng=es](http://scielo.sld.cu/scielo.php?script=sci_arttext&pid=S0864-21762019000200003&lng=es)
4. Cárdenas T. Efecto de la lente fáquica ACR-128 sobre la tensión ocular y el endotelio corneal en las altas miopías. Rev Cubana Oftalmol. 2019 [acceso: 11/05/2020];32(2): e612. Disponible en: [http://scielo.sld.cu/scielo.php?script=sci\\_arttext&pid=S0864-21762019000200005&lng=es](http://scielo.sld.cu/scielo.php?script=sci_arttext&pid=S0864-21762019000200005&lng=es)
5. Devgan U. Los LIOs fáquicos pueden hacer que la cirugía de cataratas sea más desafiante. Ocular Surgery News Latin America Edition; 2016 [acceso: 11/05/2020]. Disponible en: <https://www.healio.com/news/ophthalmology/20161104/los-lios-fquicos-pueden-hacer-que-la-ciruga-de-cataratas-sea-ms-desafiante>
6. Soler FI, Pascual J, Ribeiro F. Fuentes de error en la queratometría y biometría. En: Centurión V, Nicoli C, Villar-Xuri J. Cristalino de las Américas. La cirugía del cristalino hoy. Sao Paulo: Jaypee Highlights Medical Publisher; 2015. p.105-8.
7. Artells de Jorge N. Estudio de las modificaciones biométricas tras implantación de lente intraocular fáquica [Trabajo de fin de maestría]. España: Universidad de Valladolid; 2016 [acceso: 27/04/2020]. Disponible en: <https://1library.co/document/7q0n28ly-estudio-modificaciones-biometricas-tras-implantacion-lente-intraocular-faquica.html>

8. Elies ED, Alonso J, Güell JL and Gris O. Axial length measurement in eyes implanted with phakic posterior chamber intraocular lenses. J Emmetr. 2011 [acceso: 27/04/2020];2:9-11. Disponible en:  
<https://dialnet.unirioja.es/servlet/articulo?codigo=6296289>
9. Chong EW, Mehta JS. High myopia and cataract surgery. Curr Opin Ophthalmol. 2016;27(1):45-50. DOI:  
<http://www.doi.org/10.1097/ICU.0000000000000217>
10. Guber I, Mouvet V, Bergin C, et al. Clinical Outcomes and Cataract Formation. Rates in Eyes 10 Years after Posterior Phakic Lens Implantation for Myopia. JAMA Ophthalmol. 2016;134(5):487-94. DOI:  
<http://www.doi.org/10.1001/jamaophthalmol.2016.0078>
11. Barroso R, Miranda I, Gutiérrez M. Sorpresa refractiva poscirugía de cristalino. En: Ríos M, Fernández L, Hernández JR, Ramos M. Oftalmología. Diagnóstico y tratamiento. La Habana: Editorial Ciencias Médicas; 2018. p. 202-6.
12. Chen CL, Lin GA, Bardach NS, Clay TH, Boscardin WJ, Gelb AW, et al. Preoperative Medical Testing in Medicare Patients Undergoing Cataract Surgery. N Engl J Med. 2015. p. 1530-8. DOI:  
<http://www.doi.org/0.1056/NEJMsa1410846>
13. Soler Fernández FI, Pascual J, Ribeiro F. Resultados refraccionais inesperados e seus possíveis tratamentos. En: Centurión V, Nicoli C, Villar-xuri J. Cristalino de las Américas. La cirugía del cristalino hoy. Sao Paulo: Jaypee Highlights Medical Publishers; 2015. p. 785-91.
14. Cárdenas T, Machado E, Guerra M. Cirugía refractiva corneal. En: Ríos M, Fernández L, Hernández JR, Ramos M. Oftalmología. Diagnóstico y tratamiento. La Habana: Editorial Ciencias Médicas; 2018. p. 89- 93.

### Conflicto de intereses

Los autores declaran que no tienen conflicto de intereses.

